Aus dem Königlichen Hygienischen Institute in Posen.
(Abteilung für Pathologie und Anatomie)
Leiter: Prf. Dr. Winkler.

Ueber multiple Neurofibromatose mit sarkomatöser Entartung.

Inaugural-Dissertation

der

Hohen Medizinischen Fakultät der Königl. Universität zu Breslau

zur

Erlangung der Doktorwürde

in der

Medizin und Chirurgie

vorgelegt von

Adalbert Jacobson
approb. Arzt
aus Pr. Stargard (Westpreussen).

ACAD. LUGD. BAT. BIBL.

Posen.
Druck der Drukarnia i Księgarnia św. Wojciecha G. m. b. H.
1912.

Gedruckt mit Genehmigung der Medizinischen Fakultät
der Universität Breslau.
Referent: Professor Dr. Ponfick.

Seitdem von Recklinghausen in seiner Monographie über »Die multiplen Fibrome der Haut und ihre Beziehung zu den multiplen Neuromen« das Krankheitsbild der multiplen Neurofibromatose im klinischen Verlauf und im pathologischen Befund festgelegt hat, sind seine Ergebnisse von vielen Autoren bestätigt worden. So reichhaltig jedoch die Casuistik auch ist, hat sie dennoch kaum etwas Neues geliefert. Wir finden höchstens einzelne Besonderheiten, sowie Komplikationen mit anderen Erkrankungen angeführt, die sich teils ebenfalls auf das Nervensystem, teils auf die übrigen Körperorgane beziehen.

Auch diese Publikation verfolgt in erster Linie den Zweck, zu diesem vielbesprochenen Kapitel einen Beitrag zu geben, der das Interesse insofern erheischen dürfte, als es sich hier um eine Kombination der von Recklinghausen'schen Neurofibromatose mit Sarkom handelt, die unter den bisher bekannten Fällen verhältnismässig selten verzeichnet ist. Solche Beobachtungen finde ich in der mir zur Verfügung stehenden Literatur nur bei Genersich, v. Recklinghausen, Westphalen, Kaulbach vor. Ferner kämen für die Frage noch in Betracht eine von Modrzejewski und eine von Posthumus mitgeteilte Publikation, die mir nicht zur Verfügung steht, schliesslich noch der Fall No. 2 der Untersuchungen von Herczel.

Die in den vorstehenden Arbeiten beschriebenen Sarkome wiesen bezüglich ihres Sitzes recht erhebliche Verschiedenheiten auf. Zum Beispiel sahen v. Recklinghausen und Modrzejewski die sarkomatöse Entartung in Darmtumoren, die von Nerven ihren Ursprung nahmen.

Bei Kaulbach handelt es sich um ein Psammosarkom der dura mater, das sich in der Gegend des Foramen magnum entwickelt hatte. Herczel fand bei seinem Kranken ein Sarkom der Zehe und vermutet, dass dieses durch Entartung aus einem Neurofibrom entstanden ist. Ebenso sprechen Genersich und Westphalen für einen innigen Zusammenhang der im Verlauf des plexus lumbalis entstandenen und als Sarkome gedeuteten Tumoren mit den oben erwähnten Neurofibromen. Metastasen derartiger Gewächse sind bisher nur von Westphalen gefunden und in der ersten seiner Beobachtungen beschrieben worden.

Ehe ich auf diese interessanten Fragen näher eingehe, möchte ich die Schilderung eines Falles von v. Recklinghausen'scher Erkrankung vorausschicken, den ich Gelegenheit hatte auf der inneren Abteilung des Stadt-Krankenhauses in Posen (Chefarzt Herr Prof. Dr. Korach) eingehend zu studieren. Der Kranke wurde dem Hospital seitens der Landes-Versicherungsanstalt überwiesen. Ich selbst konnte den Patienten mehrere Monate lang behandeln, und möchte nun zunächst dessen eigene Angaben über die Vorgeschichte der Krankheit wiedergeben.

Krankengeschichte.

Anamnese: Der 30 jährige Mann berichtete mir, er stamme aus einer gesunden Familie. Infolge seiner von Jugend an bestehenden Wirbelsäulenverkrümmung sei er für Militärdienst untauglich befunden worden, doch habe er selbst die schwersten Feldarbeiten gut verrichten können. Früher sei er auch stets gesund gewesen, bis er jedoch vor 7 Jahren eine Schwäche im linken Bein fühlte. Seit August 1910 habe diese erheblich zugenommen, ferner seien Schmerzen im linken Oberschenkel aufgetreten. An der krankhaften Stelle habe sich eine harte Geschwulst gebildet, die allmälich grösser geworden sei. Die kleinen über die ganze Haut verstreuten Geschwülste hätten sich vor 3 Jahren eingestellt. Es ist ihm nicht bekannt, dass irgend einer seiner Angehörigen jemals an einem ähnlichen Leiden gelitten hätte. Eine Infektion negiert er.

I-ter klinischer Befund: Der bei seinem ersten Aufenthalt im Stadt-Krankenhaus 2. II. — 9. II. 1911 erhobene Befund (Dr. Friedmann) besagt:

Der 30 Jahre alte Sz. ist ein schwächlich gebauter, mässig genährter Mann mit leidlicher Muskulatur und mangelhaften Fettpolster. Bei einer Körperlänge von 149 cm. wiegt er 48 kg. Der Hämoglobingehalt beträgt 68% nach Sahli.

Das Gesicht ist blass, der Gesichtsausdruck ist ängstlich. Ueber den ganzen Körper verstreut liegen kleine, bis haselnussgrosse, weiche, mit der Haut leicht verschiebliche, nicht schmerzhafte Geschwülste; ausserdem ist die ganze Haut übersät von linsen- bis über dreimarkstückgrossen braunen Flecken. Die Wirbelsäule ist im Lendenteil etwas stärker nach vorn und rechts, im Brustteil ganz leicht nach links ausgebogen.

Der Gang ist hinkend, indem die linke Fussspitze und der innere Fussrand beim Heben des Beines etwas schlaff nach unten fallen, so dass das Bein stärker gehoben und im Knie stärker gebeugt werden muss, als auf der rechten Seite. Gleichzeitig knickt Sz. beim Aufsetzen des linken Beines oberhalb des Hüftknochens ein wenig ein. Eine Bewegungsbeschränkung im linken Hüftgelenk besteht nicht, auch alle übrigen Gelenke sind vollständig frei beweglich, nur ist Sz. nicht imstande die linke Fussspitze und den inneren Rand des linken Fusses genügend ausgiebig zu heben.

Eine vom Hüftgelenk hergestellte Roentgenaufnahme zeigt normale Verhältnisse. An der vorderen Seite des linken Oberschenkels, etwas oberhalb der Mitte desselben, befindet sich vom Muskulus sartorius überlagert eine etwa apfelgrosse, feste, nur wenig verschiebliche, auf Druck schmerzhafte Geschwulst. Ein von dieser Stelle des Oberschenkels hergestelltes Roentgendbild liess von der Geschwulst nichts erkennen. Eine Schwellung der linksseitigen Leistendrüsen und der übrigen Drüsen besteht nicht

		r.	l.
Umfang:	Oberschenkel	36 cm.	33 cm.
	Unterschenkel	28 „	28 „

Beide Handflächen zeigen ausgedehnte Schwielenbildung. Der Brustkorb ist infolge der Wirbelsäulenverkrümmung ein wenig unsymmetrisch. Er erweitert sich bei der Atmung gleichmässig und ausgiebig, seine Erweiterungsfähigkeit beträgt 86—91,5 cm.

Lungen und Herz sind frei von krankhaften Veränderungen, ebenso die Bauchorgane. Die gleichweiten Pupillen reagieren prompt auf Lichteinfall. Die Patellarreflexe sind beiderseits deutlich auslösbar. Der Achillesreflex ist rechts vorhanden, links fehlt er. Die übrigen Reflexe sind unverändert.

Störungen der Sensibilität sind nicht nachzuweisen. Gehen und Stehen bei geschlossenen Augen gelingt ohne besonderes Schwanken. Die elektrische Erregbarkeit im Gebiet des Nervus peronaeus ergibt Herabsetzung und Verlangsamung der direkten und indirekten galvanischen

Erregbarkeit. Eine Aenderung der Zuckungsformen ist nicht nachzuweisen. (Partielle Entartungsreaktion). Urin ist frei von Eiweiss und Zucker. Der Appetit befriedigend; Temp. normal.

Das auf Grund der 7-tägigen Beobachtung abgegebene Gutachten lautet:

Sz. leidet — abgesehen von mässiger Verkrümmung der Wirbelsäule und Blutarmut geringeren Grades — an einer Lähmung des linken Peronäusnerven. Dieselbe ist mit grösster Wahrscheinlichkeit als die Folge einer alten peripheren Neuritis in diesem Gebiet aufzufassen. Ueber die Ursache der Nervenentzündung haben wir jetzt nichts Sicheres mehr feststellen können. Letzere hat dann allmählich zu einer ganz leichten Schwäche des linken Beines geführt, und ist nunmehr fast vollständig zum Stillstand gekommen. Die vorhandene Nervenlähmung ist bei dem jahrelangen Bestehen durch Heilverfahren nicht beeinflussbar, deswegen ist dieses nicht empfohlen. Sz. hat im Laufe der Zeit sich an die veränderten statischen Verhältnisse gewöhnt, geht, wenn auch hinkend, dennoch sicher. Mit Berücksichtigung aller Gebrechen und seines Kräftezustandes ist er für mittelschwere Landarbeiten, die er bis dahin verrichtet hat, arbeitsfähig. Seine Erwerbsfähigkeit ist um ca. 40% eingeschränkt. Ueber die derbe Geschwulst am Oberschenkel ist eine sichere Entscheidung nicht fällbar. Eine Probeexcision wird z. Zt. verweigert. Die Möglichkeit der Bösartigkeit dieser Geschwulst muss man gelten lassen, deshalb ständige ärztliche Kontrolle, um beim Wachsen der Geschwulst rechtzeitig einen operativen Eingriff zu machen, womit Sz. einverstanden ist.

2-te klinische Beobachtung: Schon am 3. 4. 11, — also nach 2 Monaten — kommt Sz. in unsere Anstalt wieder zurück.

Er ist gegen seinen Zustand bei der letzten Entlassung entschieden in seiner Ernährung, und im Befinden noch weiter heruntergekommen. Er wiegt nunmehr 42,5 kg. gegen 48 kg. bei der ersten Beobachtung. Seine Klagen sind im Ganzen dieselben. Die Schmerzen im linken Oberschenkel sind so heftig, dass Patient mit dem linken Bein nicht mehr auftreten will.

Im körperlichen Status ist keine wesentliche Aenderung eingetreten. Der Tumor in der Adduktoren-Muskulatur des linken Oberschenkels ist nicht deutlich gewachsen, wie damals stark druckempfindlich und gut verschieblich. Er ist von sehr fester Konsistenz; auch diesmal ist im Roentgenbild von ihm nichts zu sehen.

Sz. ist nunmehr mit der Entfernung des Tumors einverstanden und wird deshalb auf die chirurgische Abteilung (Chefarzt Herr Prof. Dr. Ritter) verlegt.

Beobachtung auf der chirurgischen Station: Dort schreitet man am 7. 4. zur Entfernung der linken Oberschenkelgeschwulst. Hierbei wird folgender Befund erhoben: Sie liegt seitwärts von den Gefässen in einem Muskelinterstitium und lässt sich leicht aus dem sie umgebenden Gewebe herausschälen. Ihre Gestalt ist spindelförmig, die beiden Pole münden in einen etwa 2,5 mm. starken Nerven. Die Grösse entspricht ungefähr der eines Gänseeies. Drücken mit einer Pincette am proximalen Nervenstück verursacht starke Schmerzen, die auch besonders stark bei der Durchtrennung geäussert wurden.

Es wird nunmehr die als »Neurofibrom« angesprochene Geschwulst entfernt. Die beiden zurückgebliebenen Nervenenden werden, da sie nicht direkt mit einander verbunden werden können, in das Lumen eines aus dem linken Oberam gewonnenen Venenstückes eingeführt, alsdann mit Catgutnähten fixiert. Die Wunde wird hierauf mit Seide und Klammern geschlossen.

Der weitere Wundverlauf ist glatt und gestaltet sich ohne Störung. Indessen haben die Beschwerden des Kranken keine Abnahme erfahren, vielmehr kann Sz. sich nur im Gehstuhl fortbewegen, wobei das linke Bein im Hüftgelenk gebeugt gehalten wird, und die linke Fussspitze auf dem Boden schleift.

3-te klinische Beobachtung: Als Sz. am 17. 5. wieder auf die innere Abteilung verlegt wird, ist eine Verschlechterung seines Zustandes, gegenüber dem Befund am 3. April deutlich sichtbar.

Die Hautfarbe ist blasser geworden, der Kranke liegt hilflos da. Bei jeder Körperbewegung verzieht er sein Gesicht infolge von Schmerzen, die er im Oberschenkel lokalisiert. Die Schmerzen wären nach der Operation nicht geringer.

Am Steiss ist ein Decubitus von Fünfmarkstückgrösse sichtbar, dessen Ränder bis 5 cm. tief unterminiert sind, und aus dessen Tiefe polypenartige Granulationen, die teilweise Pflaumengrösse erreichen, herauswuchern.

Man hat jetzt den Eindruck, dass die Hautknötchen an Zahl zugenommen haben, auch sind einzelne an den Armen sitzende sicher grösser geworden, dabei im allgemeinen — ebenso wie früher — nicht druckempfindlich. Dagegen verursachen dem Kranken eine Reihe anderer Gewächse deutliches Schmerzgefühl. Diese Tumoren haben etwa den Umfang einer Erbse und sind folgendermassen localisiert: Drei sitzen am linken Arm, einer am Acromion, zwei andere 10 beziehungsweise 9 cm. oberhalb des Ellbogengelenkes, drei weitere am rechten Arm, von denen der erste sich am Deltoideusansatz vorfindet, die letzten zwei in der Ellbogenbeuge die Gegend des Radiusköpfchens einnehmen. Die Empfindlichkeit tritt links entschieden stärker hervor, wie auf der Gegenseite. Alle

übrigen, — auch die weit grösseren — Hauttumoren bleiben selbst kräftigem Druck gegenüber völlig gefühllos. In der linken oberen Schlüsselbeingrube ist ein etwa wallnussgrosser, gegen die Haut verschieblicher, derber Knollen zu fühlen, der auf Druck stark schmerzhaft ist.

Die Brustorgane bieten nichts Krankhaftes.

Der Leib zeigt wie früher starke Spannung, die sich ohne unangenehme Empfindung rechts überwinden lässt, während links schon geringer Druck lebhafte Défense auslöst. Dabei fühlt man hier in der Tiefe oberhalb des Poupart'schen Bandes eine derbe faustgrosse Geschwulst, die auch vom Rectum aus gut za tasten ist. Ihre Oberfläche ist glatt, die Konsistenz derb, Druck löst starke Schmerzen aus, die sich über das ganze Bein erstrecken. Die Neubildung lässt sich gegen Mastdarm und Blase, wie auch gegen die Schambeinäste deutlich abgrenzen.

Das linke Bein liegt in leichter Abduktion- und Aussenrotationsstellung, seine Gelenke sind frei beweglich. Es kann willkürlich, — wenn auch nur unter grossen Schmerzen bewegt werden. Der linke Fuss ist — besonders an der Sohle — elephantiastisch verdickt, doch nicht oedematös. Die Sensibilität ist nicht gestört, nur im Bereich des Dekubitus, entsprechend dem 4 Sacralsegment, ist sie vollkommen aufgehoben.

Die Sehnenreflexe sind normal vorhanden, doch nicht immer, und nicht so deutlich, wie rechts auslösbar.

Da die Beschwerden infolge des Tumors in der linken Schlüsselbeingrube ständig zunehmen, wird dieser am 23. Mai operativ entfernt. Er ist wie das aus dem linken Oberschenkel stammende Gewächs derb, liegt gleichfalls im Verlauf eines Nerven, und erreicht fast die Grösse eines Hühnereies. Beide haben an Oberfläche und Durchschnitt gleiches Aussehen. Auch dieser Tumor wird makroskopisch als »Neurofibrom« angesprochen.

Zur genaueren histologischen Untersuchung, namentlich um zu entscheiden, ob die oben geschilderten Gebilde als primäre Neoplasmen zu gelten haben, oder nur in der Nähe verschiedener Nervenstämme angesiedelte Metastasen unbekannten Sitzes darstellen, wird dieser ganze Tumor nebst einem Segment von dem früher gewonnenen ins pathologische Instytut nach Greifswald geschickt.

Der Bescheid von dort vom 31. 5. 11. lautet dahin, dass es sich bei beiden um derbe Fibrome handele, die aus der Nervenscheide hervorgegangen seien. Die Krankheit sei demnach als »multiple Neurofibromatose« aufzufassen. Von ihrem weiteren Verlaufe ist zu bemerken, dass mindestens jeden zweiten Tag für Stuhlentleerung gesorgt werden musste, falls der Stuhl compakt war, wogegen sich breiiger unwillkürlich entleerte.

Mitte Juni stellt sich Harnträufeln ein, das am 28. 6. einer vollkommenen Harnverhaltung Platz macht. Sz. muss von jetzt ab täglich katheterisiert werden. Bald stellt sich allmählicher Kräfteverfall ein, bei ständig zunehmender Appetitlosigkeit und direktem Widerwillen gegen feste Speisen. Der Dekubitus nimmt trotz bester Pflege an Grösse zu; die Temperatur zeigt leichte Erhöhungen bis zu 38°, ohne dass ein besonderer Grund dafür klinisch feststellbar ist. Die Sensibilitätsstörung entspricht jetzt ungefähr einer Rückenmarkslaesion im 3ten Lendenmarksegment.

Die Sehnenreflexe lassen sich am linken Bein nicht mehr auslösen; dieses kann garnicht mehr aktiv bewegt werden; passiv lässt es sich nur unter grossen Schmerzen nach allen Richtungen hin bewegen.

Endstatus: Der im Becken festgestellte Tumor hat schnell am Umfang zunehmend, im Laufe der nächsten Wochen etwa Mannskopfgrösse erreicht. Einige Tage vor dem Exitus letalis, der am 13. 7. erfolgt, fühlt man ihn drei Querfinger nach rechts von der Mittellinie. Er liegt nunmehr fest der linken Beckenschaufel an. Die Därme sind nach rechts und oben verdrängt. An beiden Beinen, besonders aber am linken, haben sich in den tieferen Partieen Oedeme eingestellt. Die elephantiastische Verdickung am linken Fuss hat ebenfalls an Stärke zugenommen, besonders an der Fusssohle und den Zehen. Das linke Bein fühlt sich entschieden kälter an, als das rechte. Die Sensibilität ist an ihm völlig erloschen. Die Muskulatur des ganzen Körpers ist vollkommen atrophisch. Eine Messung ergibt:

Masse in cm.	r.	l.
Oberschenkel	31 cm.	45,5 cm.
Waden	18,5 „	21,5 „
Oberhalb d. Knöchel	15 „	19 „
Fusslänge	24,5 „	24,5 „
Fussspan (Hacke-Spann) . . .	29,5 „	31,5 „
Gr. Zehenumfang	6 „	10 „

Sz. liegt etwas nach links gedreht, die rechte Beckenschaufel wird höher und nach vorn gehalten. Das linke Bein ist im Knie in einem Winkel von 120 Grad gebeugt; im Hüftgelenk ist es abduciert, nach aussen rotiert und um 45 Grad gebeugt.

Mehr fühl- als sichtbare Knötchen liegen überall zu Hunderten unter der ganzen Körperhaut. Vereinzelte Knötchen besonders am Hals, beiden Armen und Rücken erreichen bis Haselnussgrösse, alle sind auf Druck nicht empfindlich. Sz. muss der starken Schmerzen wegen, die er immer noch nur in das linke Bein lokalisiert, ständig unter Morphiumwirkung gehalten werden. Auch die vorsichtigste Bewegung des Beines ruft starke Schmerzen hervor, deswegen verweilt Sz. stundenlang regungslos in einer Stellung. Das Schmerzgefühl besteht jedoch bei ihm, wenn auch nicht so stark, auch bei völliger Körperruhe fort. Schlaf lässt sich

in den letzten Tagen kaum erzwingen. Unter Zunahme der Beschwerden trat am 13. Juli der Tod des Kranken ein.

Die Sektion fand am 14. Juli statt. Das Sektionsprotokoll, das ich meinem hochverehrten Lehrer, Herrn Prof. Dr. Winkler, dem Leiter der hiesigen pathologischen Abteilung am Kgl. Hygienischen-Institut, verdanke, besagt:

Sektionsprotokoll.

Krankheit: Neurofibromatosis multiplex. Diagnose: Cicatrix cutis regionis fossae supraclavicularis sinistrae et femoralis sin. — Decubitus gravis cutis regionis sacralis. — Kyphosis gravis columnae vertebralis lumbalis. — Atrophia fusca cordis. — Oedema lobi superioris, hypostasis lobi inferioris pulmonis utriusque. — Anämia lienis, hepatis, renum. — Tumor retroperitonealis regionis pelvis sinistri ad ren sin. et columnam vertebralem progrediens. — Dilatatio ureteris sinistri e compressione. — Dilatatio pelvis renis utriusque. — Tumor musculi iliac. dext. — Thrombosis venae femoralis sinistrae. — Cachexia gravis. Todesursache: Hipostas. lob. i. pulm. utr.

Kleine männliche Leiche aufs äusserste abgemagert, die Haut mit verschiedengrossen Pigmentflecken und zahllosen kleinen Hauttumoren übersät. Die Haut zeigt an den Vorderflächen des linken Oberschenkels eine etwa 10 cm. lange, leicht eingezogene, linienförmige Narbe; desgleichen sieht man in der linken Schlüsselbeingrube, und linken Ellbogengegend glatte Narben von 10—15 cm Länge, und 2—3 Breite. In der Kreuzbeingegend tiefe Defekte der Haut, sowie starke Knickung der Wirbelsäule am Uebergang zwischen Lendenteil und Kreuzbein.

Herzbeutel frei, Herz klein, schlaff. Muskel braungelb, sehr blass. Klappen frei.

Beide Lungen gut lufthaltig, bis auf die hinteren Teile der Unterlappen, diese sind derb, braunrot, luftleer.

Bauchhöhle: Auf der linken Beckenschaufel sitzt eine eiförmige Geschwulst, die das Bauchfell nach vorn emporwölbt, nach oben bis zur Niere, nach rechts zur Wirbelsäule, nach unten tief in das kleine Becken hinabreicht. Daselbst ist der Tumor mit Weichteilen und Knochen in fester Verbindung.

Er füllt die Beckenhöhle derartig aus, dass die Blase völlig nach rechts verschoben, und im Querdurchmesser stark zusammengepresst wird.

Der linke Ureter zieht bis zur rechten Mittellinie verdrängt, über die Höhe der Geschwulst. Er ist straff gespannt und bis 1,0 cm. erweitert.

Milz und Leber sehr blutarm, auf dem Durchschnitt kaum verändert.

Die Nierenbecken sind erweitert. Das Nierengewebe beiderseits blass ohne gröbere Veränderungen. Die Nebennieren zeigen beiderseits keine mit blossem Auge sichtbaren Veränderungen.

Beim Versuche die Geschwulst zu entfernen zeigt sich, dass der Beckenknochen, sowie die Körper des 5ten Lendenwirbels und 1 – 3ten Kreuzbeinwirbels völlig erweicht, in der Umgebung des Gewächses zum Teil geschwunden sind. Ferner ist dieses mit Prostata u. Blase innig verwachsen. Nach der Herausnahme zeigt sich die Neubildung in ihren centralen Partien zum grössten Teil erweicht, — an einzelnen Stellen zerfliesst das Gewebe in einen dicken Brei, – im übrigen ist sie auf dem Durchschnitt von grau-weisser Farbe und von sehr weicher Beschaffenheit. Die Leistendrüsen sind in der Geschwulstmasse anscheinend untergegangen.

Die Blasenschleimhaut ist blass, die linke Uretermündung von der Geschwulst umwachsen. Letztere hat einen Durchmesser von 28 : 15 cm.

In der Muskulatur der rechten Beckenschaufel sitzt ein taubeneigrosser Geschwulstknoten von ganz gleicher Beschaffenheit wie der oben geschilderte. Die linke Schenkelarterie ist durch grau-rote Gerinnsel verstopft.

Das Rückenmark lässt bei Betrachtung mit blossem Auge keine gröberen Veränderungen erkennen.

Das linke, in Kontrakturstellung stehende Hüftgelenk ist nur locker fixiert, die Gelenkflächen sind vollkommen gut erhalten. Der Bandapparat ist verkürzt, zeigt sonst aber keine Veränderung.

Pathologisch anatomischer Befund.

Entsprechend dem klinischen und makroskopischen Befunde, haben wir es demnach mit einem typischen Falle von v. Recklinghausen'scher Erkrankung zu tun, auf den die drei Kardinalsymptome zutreffen, nämlich »Hauttumoren, Nerventumoren und Hautpigmentation«. Auffällig ist hierbei, das rapide Wachsen des Beckentumors, in den wir einerseits Nervenstämme eintreten sehen, und der anderseits grosse Aehnlichkeit mit einer sarcomatösen Geschwulst hat. Aus diesem Grunde habe ich die bei der Sektion vorgefundenen Ver-

änderungen einer eingehenden Untersuchung unterworfen, deren Ergebnisse im folgenden näher geschildert werden sollen.

Makroskopisch: Hauttumoren: Bei der näheren Betrachtung der Hauttumoren ist zu bemerken, dass der ganze Körper von ihnen übersät ist. Die meisten stecknadel- bis kirschkerngrossen Knoten haben Stirn und Hals befallen; die grössten befinden sich entschieden an beiden Armen, einige erreichen dort die Grösse einer kleinen Pflaume. Diese sind weich und sitzen flach auf der Hautoberfläche, nirgends zeigen sie jedoch irgend welche Stielbildung, wie solche v. Recklinghausen und andere Autoren bei einem Teile der in der Rede stehenden Gewächse gefunden haben. Recht erheblich ist deren Zahl auf dem Rücken, während die Beine, namentlich aber der Unterschenkel des linken Beines fast vollkommen frei von ihnen sind, auch an dem elephantiastisch verdicktem linken Fusse sieht man keine derartigen Knötchen.

Die Epidermis über den Tumoren ist nich straff gespannt und lässt sich, wenigstens über den grösseren Tumoren, gut gegen diese verschieben; zum Teil ist sie pigmentiert. Es besteht jedoch kein besonderer Zusammenhang der Anordnung zwischen den Hautgeschwülsten und der Pigmentation. Die Behaarung der Haut ist sehr spärlich, eine besondere Vermehrung des Haarwuchses über den Tumoren, oder besonders an den pigmentierten Hautstellen, wie es bei den Naevi pigmentosi so häufig der Fall ist, ist hier nicht zu verzeichnen. Ebenso habe ich die von Kriege mehrmals erwähnte Anhäufung von Comedonen nirgends finden können. Gegen das subcutane Bindegewebe sind die Tumoren sämmtlich gut verschieblich.

Auf dem Durchschnitt sieht man, dass alle Geschwülste in der Cutis ihren Sitz haben, doch reichen die grösseren mit breiter Basis bis tief in die Subcutis hinab. Auch hier lassen sich die vorliegenden Teile, wie es auch v. Recklinghausen und Kyrieleis hervorheben, bequem herausschälen, und sich dann als kleine kolbige,

teilweise verflochtene Stränge darstellen, während dies bei kleineren Geschwülsten nur mit einiger Mühe oder garnicht gelingt. Die Schnittfläche der Tumoren ist glänzend weiss bis gelblich; man erkennt makroskopisch und bei Lupenvergrösserung, — namentlich wieder an den grösseren von ihnen, — dass sie aus mehreren dicht aneinander liegenden Abteilungen bestehen.

Die Hauptnervenstämme der Extremitäten weisen keine Veränderungen auf, ebenso wenig sind im Verlaufe des Sympathicus irgendwelche Spuren von Geschwulstbildung wie sie v. Recklinghausen, Modrzejewski, Kyrieleis und Kaulbach beschrieben haben, zu entdecken.

Grosser Beckentumor: Das Hauptinteresse beansprucht aber unzweifelhaft zunächst der Beckentumor, der während unserer Beobachtungszeit in 8 Wochen von etwa Faustgrösse bis zum Umfange eines Manneskopfes angewachsen war. Er ist eiförmig gestaltet, seine Oberfläche leicht höckrig. Die Consistenz ist zum Teil weich, etwa wie die von Gehirnmasse.

Im Gegensatze zu der Beschreibung von Genersich, wo zwar ein gewaltiger Tumor das knöcherne Becken am Foramen ischiadicum maius usuriert hatte, doch eine strenge Abgrenzung der Neubildung vom Knochen möglich war, und im Gegensatze zu Westphalen, bei dem ein mannskopfgrosses Gewächs in der Kniekehle ohne jeden zusammenhang mit dem Knochen steht, ist unsere Geschwulst mit dem Beckenknochen, und zwar mit dem Os pubis, sowie mit allen Kreuz- und dem letzten Lendenwirbel untrennbar verwachsen. Sonst ist diese aber im Einklange mit anderweitigen Beobachtungen gegen die Nachbarschaft durch eine derbe bindegewebige Kapsel abgegrenzt, und lässt die benachbarten Weichteilorgane völlig frei.

Der Iliopsoasmuskel ist durch das Gewächs stark nach aussen gedrückt, atrophisch und comprimiert. Seine Muskelfasern mitsamt den zugehörigen Sehnen lassen sich jedoch an dem herausgenommenen Präparat bequem von der mehr-

schichtigen derben Kapsel des Tumors abpraeparieren. Hierbei werden auch mehrere Nervenstränge, die über dessen vordere Fläche verlaufen, freigelegt, und zwar namentlich der vollkommen unveränderte Nervus femoralis, von seiner Austrittsstelle zwischen muskulus iliacus internus und psoas maior bis zur Stelle, wo er sich den obliterierten Femoralisgefässen nähert. Ebenso gelingt es, die der Kleinbeckenmuskulatur zugehörenden Muskelzüge an der Rückseite der unteren Poles der Neubildung leicht von jenem abzulösen. An dem oberen Pole sieht man zwei bleistiftdicke Nervenstränge nähmlich die beiden oberen Aeste des Plexus sacrococcygeus, in den Tumor eintreten. Etwas nach hinten von ihnen verläuft die verstopfte arteria und die ganz zusammengepresste vena hypogastrica sinistra, von der Beckengeschwulst umschlossen. Die deren gesamte Oberfläche einheitlich überziehende derbe Kapsel ist an den Verwachsungsstellen mit den Beckenknochen in ihrem Zusammenhange unterbrochen. An diesen Partien ist das Tumorgewebe bereits in Zerfall begriffen, es fühlt sich weich, zerfliessend an, und zeigt gelbliche, von zahlreichen Haemorrhagieen durchsetzte Färbung. Sonst ist die Neubildung von prall elastischer Consistenz, doch fühlt man — gegen den oberen Pol hin — unter der Kapsel noch eine erweichte Stelle. Die Farbe des Gewebes schimmert teils grau, teils bräunlich unter dem Ueberzug hindurch. Auf einem Längsschnitte erscheint das grauglänzende Tumorgewebe von zahllosen teils kleinen, teils grösseren Blutungen durchsetzt, und hat dadurch an manchen Stellen eine etwas bräunliche Tönung. Die an den Verwachsungsstellen mit dem Knochen von aussen sichtbare Erweichung der Neubildung reicht auf dem Durchschnitt bis zu ihrer Mitte, ihre Farbe ist hellgelb. Entsprechend den flachen, aussen sichtbaren Höckern dringt die Kapsel, mehr und mehr sich verdünnend, tiefer in den Tumor hinein, diesen dadurch sozusagen in einzelne Felder von verschiedener Grösse zerlegend.

Im oberen Abschnitt ist es zur Bildung einiger haselnussgrosser Cysten mit Ansammlung klarer, gelblicher, faden-

ziehender Flüssigkeit gekommen. An verschiedenen Querschnitten lassen sich die Vena und arteria hypogastrica sehr gut verfolgen. Wie der Ureter nach rechts und vorn verdrängt war, sind die Gefässe nach rechts und hinten gezwängt, und sind vollkommen vom Tumorgewebe umschlossen. Die Arterie ist durch einen festen Blutthrombus verstopft, das Lumen der Vene ist lediglich durch Druck von aussen völlig verengt. In der Nähe der Gefässe sieht man bei genauerer Betrachtung einzelne verschieden starke Nervenstämmchen, die halbe Bleistiftdicke erreichen, und in der hier besonders stark entwickelten Kapsel dicht am Tumorgewebe verlaufen.

Die vorher erwähnten zwei Nervenstämme aus dem plexus sacralis treten etwas nach innen und hinten vom oberen Pol in die Geschwulst ein, und zwar geht der dickere Stamm etwas höher in den Haupttumor über während der dünnere Nerv etwas tiefer und mehr einwärt, vom ersten, anscheinend in einen etwas grösseren der Neubildung aufsitzenden Höcker mündet. Beim Freipräparieren und Anlegen eines Längsschnittes durch diese Nervenstämme sieht man, dass sie sich — trotz ihrer beim Eintritt ganz respektablen Grösse — sozusagen plötzlich und spurlos in der Kapsel verlieren. Der Eintritt und der weitere Verlauf der übrigen Nervenstämme des plexus sacrococcygeus lässt sich nicht weiter bestimmen, da die Nerven an ihrer Austrittsstelle aus der Wirbelsäule direkt in das Erweichungsgebiet des Tumors gelangen mussten. Ein Teil kann sich vermutungsweise, — wie schon erwähnt — in der Bindegewebskapsel nahe den weit nach innen verdrängten Gefässen erhalten haben, da dort Nervenfaserbündel aufgefunden wurden. Ein Austritt der Nerven aus dem Tumorgewebe ist ebenfalls nirgends mit Sicherheit nachzuweisen.

Bei näherer Betrachtung der an dem Tumor angrenzenden Organe ist zu bemerken, dass die Inguinaldrüsen nicht, wie es ursprünglich den Anschein hatte, in der Geschwulst vollkommen aufgegangen waren, sondern im

Binde- und Fettgewebe verborgen sind; auch bestätigt sich nicht die erste Annahme, dass die Geschwulst innig mit der wallnussgrossen derben Prostata und mit der Blase verwachsen sei. Diese Organe sind zwar durch Bindegewebe mit dem Tumor verbunden, doch lässt sich letzterer bei stumpfer Präparation leicht ablösen. Das Gewächs ist dort von derber Kapsel umgeben, es dringt überhaupt nirgends infiltrierend in andere Organe hinein, bis auf die vorherbeschriebenen Stellen, wo es den Beckenknochen eingeschmolzen hat. Nächst dieser Beckengeschwulst, in die wir Nerven einmünden, und in ihr vollkommen aufgehen sehen, erregen die beiden Neurofibrome, die noch zu Lebzeiten des Sz. exstirpiert wurden, unser Interesse.

Oberschenkeltumor: Der Oberschenkeltumor entspricht in seiner Grösse und Form der eines Gänseeies. Doch trägt seine Oberfläche ähnlich, wie an der Beckengeschwulst, mehrere flache Höcker, die am oberen Pole besonders stark ausgebildet sind. Die Konsistenz ist derb elastisch. Die Farbe ist grau-weiss. Er liegt im Verlaufe eines 3 mm. dicken Nerven. Bei näherer Betrachtung sieht man, dass ein Teil von dessen Fasern durch lockeres Bindegewebe nur an die Kapsel der Neubildung geheftet, diese spangenförmig umfasst. Auf einem Längsschnitt durch die Neubildung tritt der Verlauf der in sie eingedrungenen Nervbündel deutlich zutage. Diese werden gegen die Mitte zu weit auseinander gedrängt, nur ein geringer Teil verläuft fast im geraden Durchmesser. Am Austrittspol vereinigen sich dann wieder alle Nervenfasern. Das Bild, das sich hier bietet, entspricht vollkommen der Beschreibung und der Zeichnung, die v. Recklinghausen von ähnlichen Tumoren seines I-ten Falles gibt.

Auch auf den Querschnitt erhällt man einen übereinstimmenden Befund. Man erblickt hier einzelne kreisförmige Felder von gleichartiger Beschaffenheit, indem sich ähnlich — wie in der Beckengeschwulst — Bindegewebszüge von der Kapsel her in das Gewebe einsenken. Dort wird jedoch ihre Kontinuität gewahrt, und dadurch die

Felderzeichnung erhalten. An einzelnen Stellen sind kleine Cysten deutlich sichtbar.

Schlüsselbeingrube: Der zweite zu Lebzeiten entfernte periphere Nerventumor hatte, wie ich gleich nach der Operation feststellen konnte, ovoide Gestalt und Grösse, er war ferner derb-elastisch. Zugleich konnte ich nachweisen, dass ein dünner Nerv sich in sein Gewebe einsenkte, und dieses auf der gegenüberliegenden Seite wieder verliess. Auch war diese Geschwulst von fester Kapsel umgeben, die nur durch lockeres Bindegewebe mit der Umgebung verbunden war. Einzelne Nervenfasern daselbst verliefen ebenfalls über die Oberfläche; diese zeigt gleich dem Becken- und Oberschenkeltumor eine leicht höckrige Beschaffenheit.

Tumor der rechten Beckenschaufel: Beachtenswert ist ferner noch die bei der Sektion auf der Muskulatur der rechten Beckenschaufel vorgefundenen Geschwulst. Sie ist mehr von kugeliger Form und von der Grösse eines Taubeneies. Ihre Konsistenz ist derb, elastisch; die Farbe ist milchigweiss. Nirgends tritt bei ihr so deutlich, wie bei den oben beschriebenen 3 Tumoren, die direkte Beteiligung eines Nervenstranges hervor. Deswegen wurde sie zu Anfang als eine Metastase vom linksseitigen Beckentumor angesprochen. Bei genauerer Betrachtung sieht man aber, dass in dem sie umgebenden lockeren Bindegewebe, mehrere Nervenästchen verlaufen, deren einer ihr in tangentialer Richtung anliegt. Im Vergleich zu den übrigen Neubildungen ist ihre milchigweisse Kapsel auffallend zart. Das Gewebe zeigt im Querschnitt keinen einheitlichen Bau. Man sieht vielmehr meist fächerförmig angeordnete Fasern von der Berührungsstelle mit dem Nerven nach allen Seiten gegen die Peripherie hin ausstrahlen.

Mikroskopische Untersuchung: Zum Zweck der mikroskopischen Untersuchung wurden zahlreiche Geschwülste der Haut, mehrere Stücke aus dem Beckentumor, namentlich solche Stellen, wo schon makro-

skopisch einzelne Nervenfaserzüge erkennbar waren, ferner Teile der Neubildungen am Oberschenkel und an der rechten Beckenschaufel benutzt. Ausserdem habe ich noch mehrere vergrösserte Inguinaldrüsen, ein Stück Prostata, sowie eine Anzahl Scheiben aus dem Rückenmark in Formalin aufbewahrt, und dann teils mit dem Gefriermikrotom, teils nach Einbettung in Paraffin oder Celloidin in Schnitte zerlegt.

Von Färbemethoden wurde bei allen Stücken zunächst Haematoxylin angewendet, combiniert mit van Gieson oder nur mit Eosin. Ferner wurden die von Weigert und von Bielschowski angegebenen Tinctionen mit gutem Erfolg angewandt, während ich bei Benutzung des von Freund vorgeschlagenen Goldchlorids weniger gute Erfolge sah. Soweit als möglich habe ich mich der von Marchi in die histologische Technik eingeführten Lösungen bedient.

Rückenmark: Bei Schilderung der histologischen Bilder möchte ich zunächst die Ergebnisse der am Rückenmark ausgeführten Untersuchungen mitteilen. Ich konnte hierbei an verschiedenen Querschnittspräparaten überall eine geringe — von den Gefässen unabhängige — Vermehrung des Bindegewebes nachweisen, die bezüglich der einzelnen Segmente einen Unterschied nicht wahrnehmen liess. Sie tritt in den Lendenpartien nicht stärker hervor wie im Halsteil, ist aber nirgends derart, dass sie einen Druck auf die Nervenelemente ausüben, vielweniger noch eine Atrophie einzelner Bahnen hätte verursachen können. Die Nervenfasern sind bis auf die Hinterstränge unversehrt, letztere sind teils gequollen, teils sind sie vermindert, sodass stellenweise direkt ein Ausfall von Nervengewebe zu konstatieren ist. Elemente aus dem die Lendenwirbel zerstörenden Tumor, sind jedoch nirgends vorhanden. Vordere wie hintere Rückenmarkswurzeln zeigen an allen Präparaten deutliche Zunahme der bindegewebigen Zwischensubstanz, nirgends jedoch eine tumorartige Anschwellung. An einzelnen Stellen ist bei den Blutgefässen eine Dickenzunahme der Intima, teilweise auch der Muskularis deutlich sichtbar.

Prostata: Die mikroskopische Untersuchung der walnussgrossen Prostata ergibt eine sehr starke Hypertrophie des Bindegewebes mit gleichzeitiger Vermehrung und Dilatation der drüsigen Elemente. Bei einem an der Prostatakapsel langziehenden Nerven ist starke Vermehrung seines Bindegewebes zu verzeichnen.

Gefässe: An den Arterien fällt hier ebenfalls Dickenzunahme der Intima und Muskularis auf, die so stark ist, dass das Lumen meistens deutlich eingeengt, teilweise sogar vollkommen obliteriert wird.

Art. Femoralis: Dieselbe Einengung und Obliteration der Gefässe können wir besonders gut an den Femoralis-Gefässen beobachten. Die beiden grossen Gefässe sind, — wie schon makroskopisch sichtbar, — schwer verändert; während die Arterie durch einen Blutthrombus verstopft wird, ist die Vene durch Compression völlig verschlossen. Die Arterie lässt weiterhin eine überaus starke Dickenzunahme ihrer Wandung besonders der Intima und Muscularis erkennen.

Die gleiche Veränderung tritt uns auch an den Aesten dieses Stammes, in den kleinen Schlagadern der nächsten Umgebung deutlich vor Augen.

Nebennieren: Die makroskopisch unveränderten Nebennieren zeigen auch bei mikroskopischer Betrachtung keine Erkrankung des Markes oder der Rinde. Doch ist auch hier eine Vermehrung des Bindegewebes in den zugehörigen Nervenstämmen unverkennbar.

Leistendrüsen: Die Leistendrüsen in der Nähe des grossen Beckentumors haben an ihren Gefässen ebenfalls Verdickungen der Intima, wie auch der Muskularis. Die einzelnen Drüsen bieten dabei starke Abweichung voneinander dar, indem bei ihnen das Bindegewebe, sowohl der Kapsel, wie auch die Trabekel, immens gewuchert sind. Tumormetastasen sind hier nirgends nachzuweisen.

Hautgewächse: Wenden wir uns nun der Betrachtung der Hauttumoren zu, so sehen wir am Grunde fast eines jeden von diesen schon bei geringerer

Vergrösserung kolbenförmige Gebilde von verschiedener Grösse, deren Gewebe im allgemeinen eine weitmaschige Anordnung zeigt. Man erblickt hier vornehmlich spiralig gewundene Bindegewebszüge, die vielfach gekreuzt, unregelmässig lose aneinandergereiht sind, und somit den Boden bilden, auf dem dichtere, wellige Faserstränge auftreten. Letztere kommen aus dem subcutanen Gewebe her, um hier allmählich spärlicher werdend, schliesslich ganz zu verschwinden. Diese Fibrillen besitzen eine dichte zellarme Bindegewebskapsel. An jeder Stelle des Präparates gelingt es Nervenfasern nachzuweisen, die in den mittleren Abschnitten jener Gewebspartieen ihre grösste Zahl erreichen. Die einzelnen Nervenfaserzüge sind häufig weit voneinander gewichen, durch zahlreiche lockere Bindegewebsstränge getrennt, eine Veränderung, die mit besonderer Deutlichkeit an Querschnitten der in Rede stehenden Elemente hervortritt.

Dagegen ist es mir nicht gelungen, innerhalb dieser allseitig abgegrenzten Geschwülstchen elastische Fasern, Drüsen, oder andere Hautbestandteile nachzuweisen. Ebenso konnte ich nur spärliche Gefässe vorfinden, die durch Zartheit ihrer Wandung auffallen.

Wie die vorstehende Beschreibung ergibt, zeigen meine Präparate die gleichen Bilder, die v. Recklinghausen in so treffender Weise geschildert, und durch die seiner Arbeit beigefügten Zeichnungen erläutert hat. Wie bekannt fasste er diese Neubildungen als »Hautfibroneurome« auf und sah sie für die Kerne der sogenannten Hautfibrome an.

Ich konnte feststellen, dass die Umgebung der uns beschäftigenden Gebilde gleichfalls von Geschwulstgewebe geliefert wird. Dieses baut sich im Gegensatze zu dem lockeren, fibrösen Stroma der sogenannten »Kölbchen« aus einem dichten, zellreichen Substrate auf, das, nach allen Seiten hin ausstrahlend, die verschiedenen Hautbestandteile in sich birgt. Die einzelnen Zellen sind hier klein, von

spindeliger Form und besitzen einen grossen Kern, der die üblichen Farben gut annimmt. Bezüglich ihrer Anordnung möchte ich hervorheben, dass diese Elemente in der Nähe der Kapsel der oben beschriebenen Fibrome zwiebelschalenartig zusammengelagert sind. Je mehr die Zellen an jene Tumoren heranrücken, desto stärker ähnelt ihre Gestalt denen des Geschwulstüberzuges. Auf diese Weise geht an einzelnen Stellen die Abgrenzung zwischen Geschwulst, ihrer Hülle und deren Nachbarschaft mehr und mehr verloren und es kommt somit allmählich ein Uebergang von den vorerwähnten Gewebsarten nach dem Neoplasma hin zustande. Hierbei konnte ich beobachten, dass der Charakter der hier in Frage kommenden Zellen nach Form und Anordnung um so selbstständiger hervortritt, je weiter sie von den »Kölbchen« entfernt sind. Ferner durfte ich mich überzeugen, dass sie unter dieser Bedingung überall infiltrierend nach den benachbarten gesunden Hautpartieen hin vordringen, und dort die Schweissdrüsen umfassen, indem sie in concentrischer Schichtung deren Hüllen anliegen, sie aber nirgends durchbrechen. Hier begegnete ich überall zahlreichen Nervenfasern, deren Fibrillen — ähnlich wie in den »Kölbchen« — teilweise weit voneinander abgedrängt sind, vornehmlich überall da, wo ich die Uebergänge der Geschwulst in das normale Gewebe, dicht unterhalb der Epidermis vorfand.

Wenn ich meine in der vorangehenden Darstellung mitgeteilten Befunde kurz zusammenfasse, so ergibt sich folgendes Bild: An allen Bezirken der in der Haut gefundenen Tumoren finden sich ausnahmslos Nervenfasern, die nur bezüglich ihrer Menge an einzelnen Punkten differieren. Ich traf sie am zahlreichsten an den untersten Partieen und zwar dort, wo die Betrachtung mit blossem Auge, die bereits mehrfach erwähnten Stränge in jene Knoten eintreten sah. Weiterhin waren Neurofibrillen ebenso deutlich und in stattlicher Menge am entgegengesetzten Ende nachweisbar. Die einzelnen Faserzüge waren hier aus 6—8 Einzelfäden zusammengesetzt.

Wenden wir unsere Aufmerksamkeit nun diesen letzteren zu, so finden wir sie im grossen und ganzen unverändert. Doch in vielen sind die Scheiden leicht gequollen und aus dicht aneinderliegenden Tropfen zusammengesetzt, andere dagegen sind stark verdünnt.

In keiner der grösseren Geschwülste fehlen Schweissdrüsen. Allerdings sind diese von dem wachsenden fremden Gewebe derartig zur Seite gedrängt, dass sie nur noch an den Randteilen der Neubildung vorkommen und ihre Ausführungsgänge langgestreckt, verzerrt sind, wobei das Drüsengewebe vollkommen gut erhalten bleibt. Die Scheiden dagegen stehen mit den Tumorzellen in innigen Zusammenhange, ja sie lassen sich vielfach kaum noch von diesen unterscheiden. In den centralen Teilen der Geschwülstchen sieht man nirgends vollständige Drüsen, nur vereinzelt sind kurze mit einander nicht zusammenhängende Schläuche vorhanden. Ihre gut erhaltenen Epithelien tragen keine Zeichen einer Degeneration, während ihre Scheiden in inniger Verbindung mit den Tumorzellen stehen. (cf. Abbildung No. 1.)

Aehnlich, wie mit den Drüsen, verhält es sich auch mit den elastischen Fasern. Diese sind in den centralen Teilen spärlich nachweisbar, werden dann gegen den Tumor hin immer häufiger, um dann schliesslich ohne scharfe Abgrenzung in das elastische Gewebe der gesunden Haut überzugehen.

Ausser den auch schon makroskopisch sichtbaren Neubildungen finden sich in der Haut jedoch noch weitere tumorartige Veränderungen. Man sieht im subcutanen Gewebe vereinzelte scheibchenförmige Zellanhäufungen, die sich deutlich von der Umgebung abheben und durch beinahe vollkommenen Mangel an elastischen Fasern auszeichnen, die, wie ich bereits oben feststellen konnte, nur in den Randpartieen vorkommen. Die uns hier begegnenden Elemente sind spindelförmig oder rundlich gestaltet; ihre grossen Kerne färben sich intensiv im Gegensatz zu dem blassen Protoplasma, und senden einzelne

Abbildung 1.



Hauttumor.
Elastische Fasern in der Geschwulstmasse.
Langestreckte Drüsenschläuche.
Zeisz'sches Mikroskop, Okular 2, Objektiv C.

Abbildung 2.

Nervenfasern von Bindegewebe durchsetzt, in der Kapsel des grossen im Becken entstandenen Neoplasmus verlaufend.
Zeisz'sches Mikroskop, Okular 2, Objektiv C.

Abbildung 3.

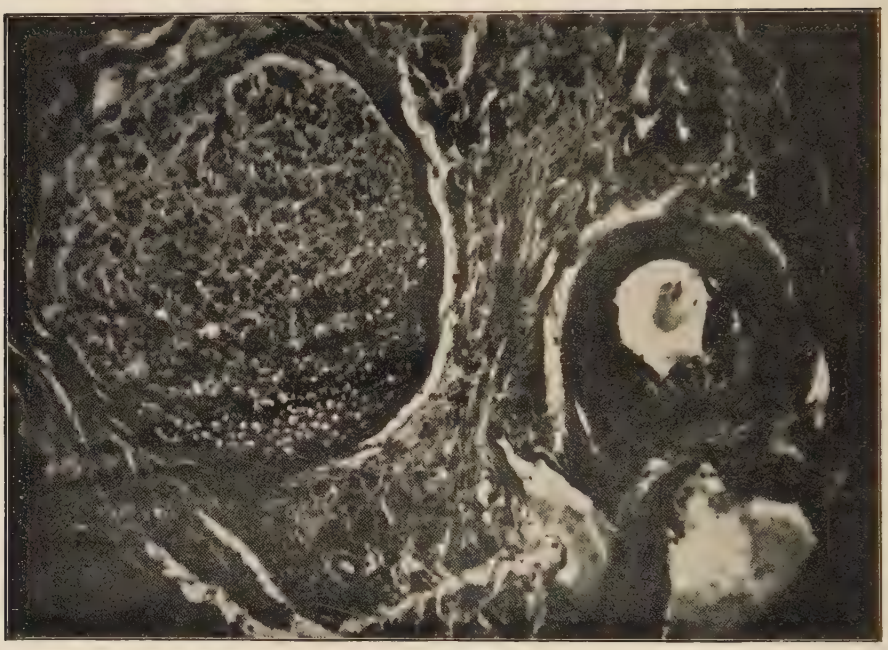

Oberschenkelgeschwulst.

Querschnitt durch einen bindegewebig degenerierenden Nerven (links) und eine Arterie mit Hypertrophie der Muskularis und Intima (rechts).

Zeisz'sches Mikroskop, Okular 2, Objektiv C.

Stränge gegen die Hautoberfläche empor. Nervenfasern lassen sich in dieser Gewebsart nachweisen, die allerdings des öfteren auch vereinzelte Drüsenschläuche in sich birgt. An anderen Stellen des Unterhautgewebes sieht man schmale Stränge von der gleichen Zellart gebildet, wie ich sie eben beschrieben habe, in denen ich fasst regelmässig Nervenfasern nachzuweisen vermochte. Dagegen wurden die bereits mehrfach erwähnten Kölbchen stets vermisst, selbst wenn jene sogenannten Scheibchen und Stränge durch ihre ansehnliche Grösse auffielen.

Im Rete Malpighii trifft man häufig dichte Ansammlungen dunkler runder Zellen, die sich, wenn auch nur in mässiger Menge, selbst in den obersten Schichten des Corium vorfinden. Derartige Stränge gehören den schon makroskopisch durch Pigmentation hervortretenden Hautpartieen an. Ihr Zusammenhang mit den Fibromen, der schon dem unbewaffneten Auge wenig wahrscheinlich dünkte, lässt sich ebensowenig mit Zuhilfenahme des Mikroskopes feststellen.

Auch kann man nirgends die Ueberzeugung gewinnen, dass diese mit natürlichem Farbstoff begabten Zellen sich im Verlaufe oder in der Fortsetzung einer Nervenfaser angehäuft haben.

Gr. Beckentumor: Nächst den Hautgeschwülsten dürfte meines Erachtens nach der grosse rapid gewachsene Beckentumor unser Hauptinteresse in Anspruch nehmen. Für seine mikroskopische Beurteilung wurden Präparate aus solchen Teilen hergestellt, die makroskopisch keine Zerfallserscheinungen erkennen liessen, also vorwiegend aus nahe der Kapsel gelegenen Partieen stammten. Bevorzugt habe ich hierbei vornehmlich Stellen, die in nächster Nähe der Neubildung, besonders ihrer Kapsel nervenähnliche Stränge nachweisen liessen.

Gewebe: Er setzt sich demnach zusammen aus dicht — ohne jede besstimmte Ordnung — aneinandergefügten, in der Grösse wechselnden Zellen, die meistens spindelförmige, teilweise rundliche Gestalt besitzen und mit

verhältnismässig grossen Kernen ausgestattet sind. Letztere haben feinkörnige Struktur, lassen nur höchst selten Teilungsfiguren wahrnehmen. Zwischen diesen dicht aneinander gereihten Elementen trifft man feine Bindegewebszüge, die eine bestimmte Formation nicht zeigen, in der Nähe der Kapsel häufiger auftreten, dagegen nach der Mitte des Tumors hin immer seltener werden.

Im grossen und ganzen gelang es mir selbst bei Betrachtung mehrerer Präparate nur äusserst wenige Blutgefässe anzutreffen, die dann meistens sehr erweitert sind, und durch die Zartheit ihrer Wandung auffallen. Ferner bieten die histologischen Bilder hier vielfach recht umfangreiche Blutansammlungen in der Nähe der Gefässe, die meines Erachtens auf ein Bersten ihrer Wandung zurückzuführen sind. Grosse Haufen von Erythrocyten breiten sich zwischen den Fasern aus, um erst an dickeren Bindegewebszügen Halt zu machen.

Die vorliegenden Schnitte weisen jedoch keines Falls überall die gleiche Struktur auf, vielmehr begegnet man hier und da ziemlich begrenzten Partieen, in deren Bereiche eine völlig indifferierte Farbenwirkung zu konstatieren ist. Nur selten gelang es mir, daselbst noch einzelne Kerne aufzufinden, die dann ausschliesslich an den Rändern der in Rede stehenden Bezirke gelagert sind.

Ganz vermisst habe ich daselbst — abgesehen von den Gefässen — elastische Fasern.

Kapsel: Die Kapsel des vorliegenden Neoplasmas zeigt durchweg eine ganz erhebliche Dicke, und besteht aus derben kernarmen Fibrillen, von meist welliger Anordnung. Die weitere Untersuchung lehrt, dass jene Hülle sich keineswegs deutlich gegenüber der Neubildung absetzt, sondern im Gegenteil mit ihr engere Verbindung aufrecht erhält, indem nämlich einmal an den verschiedensten Stellen Faserzüge von der schalenartigen Umgebung centralwärts in den Tumor hinein strahlen, und dieser auf der andern Seite an mannigfachen Orten peripherwärts vordringend seine bindegewebige Grenze durchbricht. Letztere

ist an den in Frage kommenden Punkten sehr reichlich mit Blutgefässen versorgt, die jedoch fast nirgends normales Aussehen besitzen. Fast durchweg sah ich starke Verdickung der Wand, an der besonders kräftig die Muskularis teilnimmt; aber auch die Intima ist durch ganz beträchtliche Zunahme ausgezeichnet. Die verschiedensten Durchschnitte lassen elastische Fasern in nur geringer Zahl erkennen, die ausschliesslich arteriellen oder venösen Stämmen zugehören.

Nerven: Nerven gelang es mir an allen Stellen in der Tumorkapsel nachzuweisen, an denen ich solche vermutet hatte. Ueberall ist sowohl ihr Peri- wie ihr Endoneurium durch mächtige Bindegewebsentwickelung verdickt. Häufig treten infolge dieser starken fibrösen Wucherung die Fasern der nervösen Leitungsbahnen völlig in den Hintergrund, indem ein weitmaschiges, sich vielfach kreuzendes, zellreiches, myxomatös aufgequollenes Bindegewebe ihren Platz einnimmt.

Sie selbst zeigen jedoch bei der Darstellungsmethode nach Freund, — wenn sie auch im allgemeinen stark zurückgedrängt sind —, kaum irgend welche Spuren von Entartung, wogegen bei den nach Bielschowski behandelten Präparaten ein Mangel an Markscheiden, wenigstens stellenweise deutlich zutage tritt, und die Achsencylinder hier gänzlich frei liegen, um erst im weiteren Verlaufe wieder die normale Umhüllung zu erhalten.

Der Nerv erscheint dabei häufig stark gequollen, seine Scheiden besitzen nicht mehr den intensiven Farbenton, den ich bisher erzielen konnte, ebenso wie ihre Kontinuität mehrfach unterbrochen ist. An weiteren in gleicher Weise tingierten und darauf der Einwirkung van Gieson'scher Lösung ausgesetzten Präparaten gelang es mir darzutun, dass sich Bindegewebe zwischen die einzelnen Nervenfasern hineindrängt und auf diese Weise schliesslich die gequollenen Markscheiden allmählich schwinden, um sogleich von fibrösen Elementen ersetzt zu werden, die nunmehr in Gestalt von zunächst feinen, bald jedoch derberen (myxomatösen) Strängen

die ihrer eigentlichen Bedeckung beraubten Achsencylinder umgeben. Ich glaube demnach, dass hier eine Entartung der Markscheiden und Umwandlung in Bindegewebe stattgefunden hat.

Es möge dahin gestellt bleiben, ob dieser Prozess einer Rückkehr zu dem embryonalen Ursprungsgewebe gleichkommt. Im weiteren Verlauf lassen sich die nackten Achsencylinder noch auf eine kurze Strecke hin deutlich verfolgen, gehen aber dann sich schnell verjüngend spurlos zu Grunde.

An einer Anzahl weiterer, nach den Angaben von Weigert behandelter Schnitte, konnte ich nun die feineren Veränderungen, die sich an den Nerven eingestellt haben, des Genauern beobachten. Diese bieten nirgends mehr das Bild normalen Zustandes, vielmehr treten ihre Scheiden in sehr kurzen, fast regelmässigen Abständen als tief blaue Ringe deutlich hervor. Dazwischen liegen immer Partien mit weniger oder garnicht gefärbten Gewebe, das sich gegen die Nachbarschaft kaum abhebt. Die Continuität der Fasern ist jedoch noch deutlich ersichtlich, namentlich in Folge des stärker lichtbrechenden centralen, durch ganze Reihen von solchen Ringen sich hinziehenden Achsencylinders. (cf. Abbildung No. 2.)

Infolge der eben beschriebenen Unterbrechungen haben die Nervelemente eine auffallende Aehnlichkeit mit nebeneinander ausgebreiteten »Schachtelhalmen«. Entsprechend den Bielschowski-Präparaten erscheinen sie auch hier bald gleichmässig dick, bald gequollen, dann wieder verdünnt. Auch konnte ich in diesen mikroskopischen Bildern deutlich feststellen, dass sie durch das sich stark vermehrende, und von Tumorzellen durchsetzte Bindegewebe auseinander gedrängt werden, sodann schliesslich unter immer schwächer werdender Verfärbung spurlos zu Grunde gehen. Nur an einzelnen Stellen treten innerhalb der Fasern verschieden grosse bläulich gefärbte Kugeln dicht aneinander gereiht auf, wobei diejenigen unter ihnen, die dem noch normalen Gewebe nahe liegen, reihenförmige Gruppierung, wie auch

bedeutenderen Umfang erkennen lassen. Die übrigen dagegen werden umso kleiner und entfernen sich um so weiter von jeder gesetzmässigen Anordnung, je näher sie an die Neubildung heran rücken. Auf diese Weise tritt die fortgeschrittene Entartung der Neurofibrillen mit grösster Deutlichkeit zutage: Ein Befund, der noch weitere Bestätigung erfährt, sobald die Schnitte mit der von Marchi empfohlenen Tinction behandelt werden. Jetzt erblickt man nur noch spärliche Ueberbleibsel der ehemaligen Achsencylinder, die nur noch durch hintereinanderliegende schwärzliche Klumpen und Flecken angedeutet werden.

Oberschenkeltumor: Die der Oberschenkelgeschwulst entnommenen Stücke liefern im grossen und ganzen ähnliche mikroskopische Bilder wie ich sie soeben beschrieben habe: Auch hier sah ich bald dicht gedrängte, bald lockere, aufgequollene zartere Bindegewebszüge, die jeder bestimmten Richtung entbehrend, einander vielfach durchflechten und von einer straffen fibrösen Masse umlagert sind. Inmitten des Gesichtsfeldes treten hier und da kleine Cysten auf, deren Wandung von dichteren Faserzügen geliefert wird und mit der übrigen Umgebung in engstem Zusammenhange steht. Der klare Inhalt der Hohlräume hat nirgends körperliche Elemente enthalten. Die vorhandenen Gefässe sind zart, meistens nur Capillaren. Die in der Kapsel verlaufenden Arterien sind dagegen stärker entwickelt, und zeigen die von mir schon mehrfach erwähnte Verdickung der Intima nebst Muskularis, und infolgedessen eine beträchtliche Einengung ihrer Lichtung. (cf. Abbildung No. 3.) Elastisches Gewebe habe ich abgesehen von den am Gefässsystem liegenden Fasern nirgends vorgefunden.

Um so grösser war auch hier die Zahl der Nervenfasern, die von Kapselgewebe umgeben allenthalben anzutreffen sind, es besteht jedoch auch hier durchweg eine mächtige Wucherung der Bindegewebssubstanz, die sich in gleichem Umfange an Peri- und Endoneurium ausbreitet, schliesslich so erheblich wird, dass ein Verlust

an nervösen Elementen selbst in umfangreichen Bezirken des Bündels eintritt, und durch das stetig zunehmende Bindegewebe Ersatz findet. (cf. Abbildung No. 3.)

Die übrigen Abschnitte sind ebenfalls von krankhaften Veränderungen betroffen, die in einer Quellung der Nervenscheiden ihren Ausdruck finden. Bei Betrachtung von Längsschnitten konnte ich deutlich verfolgen, wie der stark mit Bindegewebe durchsetzte Nerv sich in den lockeren Geschwulstmassen allmählich vollkommen auffaserte. Ferner sah ich mit Hilfe der Bielschowski'schen Methode, dass an den vorliegenden Schnitten die markhaltigen Nervenfasern bei ihrem Vordringen gegen das Tumorgewebe ihre Scheiden mehr und mehr einbüssen, sodass schliesslich nur noch die Achsencylinder allein übrig bleiben, die sich allerdings noch eine kurze Strecke lang verfolgen lassen, ehe dann in dem lockeren myxomatöses Gewebe ihre letzten Spuren zu Grunde gehen: Ein Befund, der grosse Uebereinstimmung zeigt mit den mikroskopischen Bildern, die, wie bereits oben erwähnt, dass grosse im Becken lokalisierte Gewächs geliefert hatte.

Die nach den Angaben von Weigert behandelten Gewebsstückchen zeigen, — soweit Nerven überhaupt sich in ihnen darstellen liessen, — dieselben Veränderungen, denen ich bei dem letzt erwähnten Neoplasma begegnet bin. Die Markscheiden sind auch hier nicht continuierlich gefärbt, sie zerfallen vielmehr in einzelne, gleich weit voneinander entfernte blaue Ringe, die durch eine blasse Zwischensubstanz mit hellerem, centralverlaufenden Streifen verbunden werden. Schon auf den ersten Blick erinnern diese Gebilde in ihrem ganzen Aufbau wieder an die Struktur von Schachtelhalmen. Der Nachweis von derartig degenerierten Nervenfasern gelang mir nicht nur an Stellen, wo ich sie schon mit blossem Auge in den Tumor ein, resp. austreten sah, sondern auch an weit davon entfernten Punkten. Ich traf sie sowohl in der Kapsel verlaufend, wie auch ganz vereinzelt und weit voneinander entfernt, mitten im Gewebe des Neoplasmas. Dort namentlich er-

schienen sie stetz leicht gequollen, nur schwach tingiert, und nur auf kurze Strecken hin verfolgbar, bis sie auch hier bald restlos verschwanden. Die vorerwähnten kleinen blauen Tröpfchen, (siehe Beckengeschwulst, Seite 26) habe ich hier nicht mehr beobachtet.

Die Nachbarschaft der Tumorkapsel dagegen beherbergt in mässiger Anzahl kleine runde Gebilde, die im ersten Augenblick den Eindruck quergetroffener Capillaren auslösen, bei näherer Betrachtung jedoch eine andere Deutung hervorrufen. Denn ihre Wandung, ferner das Vorkommen von stärker lichtbrechenden Punkten, die weiterhin auch durch leichte Färbbarkeit noch mehr hervortreten, sprechen mit Sicherheit gegen die vorige Annahme und bestimmen mich, sie als quergetroffene, das Geschwulstgewebe durchziehende Nervenfasern aufzufassen.

Wenn ich die Ergebnisse der vorstehenden Schilderung kurz zusammenfassen darf, so tritt bei beiden Gewächsen trotz einer mangelnden völligen Uebereinstimmung ihrer Charaktere, doch in mannigfacher Beziehung unleugbar eine Aehnlichkeit zutage, die insbesondere ihren Ausdruck findet in dem Vorhandensein nervöser Elemente, und deren Aussehen, wie auch ihrer Beziehung zu den benachbarten Zellkomplexen.

Kl. Tumor d. r. Beckenschaufel: Ehe ich diese interessanten Befunde und ihre Bedeutung für das vorliegende Krankheitsbild eingehender betrachten darf, ist es unerlässlich den dritten — in der rechten Beckenhälfte lokalisierten — Herd in seinem Aufbau näher kennen zu lernen. Schon bei der Präparation der Organe war ich in der Lage festzustellen, dass dieses annähernd kugelige Gebilde in engstem Zusammenhange mit einem grösseren Nervenstrange steht, der hier in fast tangentialer Richtung verläuft.

Die mikroskopische Beobachtung lehrt nun, dass auch dieser Tumor im Grossen und Ganzen von bald dichten, bald locker zusammengefügten, häufig gekreuzten Fasern gebildet wird, die eine bestimmte Struktur vermissen lassen.

Bei Benützung stärkerer Linsen überzeugt man sich jedoch, dass hier ein bedeutend zellreicheres Substrat vorliegt, als wie es die oben geschilderten Präparate (siehe Seite 27) darboten. Ferner fallen einzelne Zellen durch besondere Grösse ihres Leibes, wie auch der Kerne auf, und zwar sah ich diese Elemente in grösseren Gruppen zusammenliegend. Die verschiedenen Gebiete der Neubildung haben im allgemeinen durchweg das gleiche Aussehen. Ihre derbe Kapsel lässt an den Arterien die schon mehrfach erwähnte Veränderung der Wandung und des Lumens wiederkehren, sodass von einer nochmaligen Schilderung Abstand genommen werden kann.

Wenden wir uns nun dem mit der Geschwulst verbundenen Nerven zu, so fällt schon bei Benützung schwacher Vergrösserungen der starke Zuwachs des peri- und endoneuralen Bindegewebes auf. Seine Fibrillen sind an verschiedenen Stellen stark comprimiert, fast geschwunden, an andern wiederum erblickt man die Scheiden gequollen und verdickt. An etwas längs- oder schräggetroffenen Fasern tritt auch hier die eigenartige Verfärbung, wie ich sie bereits oben eingehender geschildert habe, deutlich zutage. Die Configuration der Nerven liefert hier gleichfalls jene interessanten Bilder, denen ich bei den vorstehenden Untersuchungen mehrfach begegnet bin, wobei ich auf ihre Aehnlichkeit mit »Schachtelhalmen« aufmerksam wurde. Das in diesem Bündel stark vertretene Bindegewebe zeichnet sich durch bedeutenderen Reichtum an Zellen mit grossen intensiv gefärbten Kernen aus. Jedoch liegen diese Elemente hier verstreut, ohne irgendwo umfangreiche zusammenhängende Haufen zu bilden. Elastische Fasern gelang es mir, ausser im Zusammenhang mit den spärlichen, feinen Gefässen, nirgends nachzuweisen.

D. Ergebnisse der anatomischen und klinischen Untersuchung.

Im Anschluss an die Betrachtung der bei der Sektion vorgefundenen anatomischen Veränderungen will ich im folgenden versuchen, meine Befunde mit den in der Literatur niederge-

legten Ergebnisse zu vergleichen: Was zunächst die zahlreichen Geschwulstknoten anlangt, die in der Haut meines Patienten aufgetreten waren, so konnte ich mich überzeugen, dass die an ihrem Grunde vorkommenden fibrösen, teilweise myxomatös degenerierenden »Kölbchen« als Fibroneurome der peripheren Nervenendzweige anzusehen sind, da in ihnen ausser diesen regelmässig nachweisbaren Elementen keine andere Hautorgane vorkommen. Ich möchte mich aus demselben Grunde vollkommen der Auffasung anschliessen, die v. Recklinghausen in seiner ausgezeichneten Monographie vertreten hat, die auch von einer Reihe der späteren Beobachter ausnahmslos geteilt wird. Auch ich bin überzeugt, dass wir diese so multipel vorkommenden Gebilde als eine von den Nervenscheiden gelieferte Neurombildung anzusehen haben.

Die von mir untersuchten Tumoren grenzen sich jedoch nich überall scharf gegen die Nachbarschaft ab, sie zeigen vielmehr einen infiltrierenden und destruierenden Charakter. Denn, wie bereits hervorgehoben, konnte ich verschiedentlich Fortsätze der Gewächse unbegrenzt tief ins benachbarte Gewebe eindringen und hier schrankenlos nach allen Richtungen hin fortschreiten sehen. Diese Merkmale veranlassen mich, jene Neubildungen, die sich teils um die Fibromknötchen herum entwickelt hatten, teils auch selbständig an den Hautnerven hervorsprossten, als »multiple Fibrosarcome« der Haut zu bezeichnen. Diese meine Auffassung dürfte eine gewichtigere Begründung erhalten durch die von Borst gegebene Erklärung, dass die in Rede stehenden Neoplasmen der Haut keinesfalls noch als echte Sarcome zu gelten hätten, falls »sie nicht mehr aus bündelweise angeordneten Spindelzellen zusammengesetzt sind, zwischen letzteren keine faserige Interzellularsubstanz vorkommt, und in der individualistischen Ausbildung der Elemente eine durchgreifende Gleichmässigkeit sich nicht weiter konstatieren lässt, vielmehr eine ausgereifte Neubildung mit exquisiter Wachstumsdegeneration vorliegt«.

Was nun den Befund an den drei im Verlauf von Nerven angetroffenen Geschwülsten anbelangt, so handelt es sich um Fibrome, die von den Nervenscheiden und zwar sowohl vom Peri — wie vom Endoneurium ihren Ursprung genommen, und die alle einen myxomatösen Habitus haben. Die grösste von ihnen ist bereits weiterer Umbildung verfallen, sodass hier der sarcomatöse Charakter deutlich zum Ausdruck kommt. In dieser Hinsicht zeigen meine Präparate eine Uebereinstimmung mit den Befunden, die Genersich, v. Recklinghausen u. a. m. (Westphalen, Bruns, Winiwarter, Garré) aus ihren Untersuchungen erhalten hatten.

Auf Grund dieser Tatsachen kann ich die Ergebnisse meiner Beobachtungen folgendermassen zusammenfassen:

Die kölbchenartigen Verdickungen in vielen Hauttumoren, die Oberschenkelgeschwulst, die kleine und einzelne Teile aus der grossen im Becken lokalisierten Neubildung, — und zwar namentlich Stellen, an denen der in der Kapsel verlaufende Nerv sich völlig in ihr verliert, — zeigen einen vollkommen gleichen myxomatösen Aufbau. Dieser tritt um so schärfer zutage als sich im histologischen Bilde den sich vielfach kreuzenden, aufgequollenen, zellarmen Fibrillen auch noch kleine Cysten mit gallertigem, fadenziehenden Inhalte hinzugesellen. Ebenso kann meines Erachtens über den engen Zusammenhang dieser Neoplasmen mit den in ihnen ständig nachweisbaren Nerven kaum Zweifel herrschen, um so weniger, als ja das Endoneurium an der Gewächsbildung in gleicher Weise wie das Perineurium teilnimmt.

Was nun das Verhalten der übrigen Nerven anlangt, — die nicht mit den uns bisher beschäftigenden Tumoren nähere Beziehungen haben, — so gelang es mir festzustellen, dass im ganzen System Veränderungen Platz gegriffen haben. Zum Beispiel: an ihren Austrittsstellen aus dem Rückenmark, an der Prostata, den

Nebennieren, gleichwie in den mannigfachen Gewächsen ist eine Vermehrung der bindegewebigen Hüllen sowohl des Endo- wie des Perineuriums zu verzeichnen, wenn auch nicht zu leugnen ist, dass letztere nicht nur bezüglich ihrer Ausbreitung, sondern auch des Umfanges nicht unbeträchtlichen Schwankungen unterworfen ist. Tatsächlich hatte ich Gelegenheit mehrfach darzutun, dass die fibrösen Fasern allenthalben die Neurofibrillen teils auseinander drängen, teils diese selbst direkt oder indirekt auf schwerste schädigen. (cf. Abbildung 3). Wie ein Rückblick auf die Darstellung der mikroskopischen Bilder ergibt, kommt hierfür ebenso sehr die mächtige Stauung in den Nervenscheiden, als auch die Einengung der Achsencylinder als solcher seitens der andrängenden Hüllen in Betracht. Ein Unterschied jedoch bedarf besonderer Erwähnung, nämlich das Verhalten, welches die Nerven bezüglich ihrer Degeneration einmal in den multiplen Knoten der Cutis, auf der anderen Seite in den schon durch ihren erheblichen Umfang von jenen zu trennenden übrigen Neoplasmen darboten. Denn die letztgenannten lassen überall die Entartung der nervösen Substanz mit weit stärkerer Intensität auftreten, und nicht minder erheblich grössere Gebiete hiervon befallen werden, als dies bei der zuerst erwähnten Gruppe der Fall war. Hier nämlich sind die Nervelemente infolge der Bindegewebswucherung lediglich weit voneinander abgedrängt und lassen ferner hier und da noch solche erkennen, deren Bau, Verlauf und Tinctionsfähigkeit wenig gelitten haben.

Ehe ich den Versuch unternehme, den Charakter dieser in so vieler Hinsicht interessanten Gewächse eingehender zum Ausdruck zu bringen, möchte ich noch kurz auf einen Teil dieses reichhaltigen anatomischen Bildes hinweisen, nämlich den Gefässapparat:

Auffallend sind hier die allen Präparaten gemeinsamen Veränderungen der Arterien (cf. Abbildung 3), die nicht nur innerhalb der Gewächse, sondern auch der übrigen Gewebe mit gleicher Regelmässigkeit anzutreffen

waren. In erster Linie fand ich die Intima stets verdickt, hyperplastisch, sowie bereits auch schon hyalin entartet, ganz in gleicher Weise, ob ich meinen Blick auf die grösseren Schlagadern oder deren kleinere Aeste 2ten und 3ten Grades richtete. Viele von ihnen, — namentlich solche mittleren Kalibers — zeigen ausserdem noch recht erhebliche Hypertrophie der Muskularis. In direktem Zusammenhange hiermit steht eine mächtige Einengung des Lumens, die teilweise bereits einem Verschlusse der Lichtung Platz gemacht hat.

Diese schwere Schädigung des Gefässsystems ist um so auffallender, als sie einen erst 30 Jahre alten Mann betrifft, der keinerlei anatomische Zeichen einer überstandenen Luës aufwies, ebenso wie auch die während der klinischen Beobachtung angewendete Bruck-Wassermann'sche Reaktion kein positives Resultat ergeben hatte. Ich glaube, aus diesen Gründen ausschliessen zu können, dass obige Erkrankung des arteriellen Systems als Folge einer syphilitischen Infektion aufzufassen sei. Bei Durchsicht der Literatur konnte ich mich nun überzeugen, dass eine derartige Beobachtung bei einem an Neurofibromatose leidenden Patienten, keineswegs vereinzelt dasteht Ich möchte in dieser Hinsicht besonders den interessanten Krankheitsfall hervorheben, den Hürthle eingehend beschrieben hat. Er konnte gleichfalls den Nachweis führen, dass neben dem Auftreten zahlreicher Gewächse — die das Bild der von v. Recklinghausen geschilderten Geschwülste darboten — auch noch an den Arterien eine so starke Hyperplasie der Intima und teilweise auch der Muskularis aufgetreten war, dass diese Gefässe vollkommen den Eindruck einer weit vorgeschrittenen Endarteriitis obliterans lieferten, ohne dass während des Krankheitsverlaufes, noch bei der Obduktion, irgendwelche Anhaltspunkte für eine syphilitische Affection gefunden werden konnten.

Was nun den histologischen Charakter der Neubildungen anbetrifft, die bei unserm Patienten in so grosser Fülle aufgetreten waren, durfte ich bereits vorher

auf die enge Beziehung hinweisen, die zwischen allen diesen Gebilden — mögen sie auch durch Sitz und Umfang die grössten Verschiedenheiten zeigen — dadurch unverkennbar besteht, dass in sämtlichen Neoplasmen das Gewebe durch seine myxomatöse Struktur ausgezeichnet ist. Allerdings ist die Uebereinstimmung im histologischen Bilde hiermit gänzlich erschöpft, ja, sie wird grade bei der schon durch ihre Ausdehnung eine besondere Stelle einnehmenden Geschwulst des grossen Beckens weit in den Hintergrund gedrängt durch den mächtigen Zellreichtum, den ich hier allenthalben vorfand, und in ähnlicher Fülle bei den cutanen Tumoren wiedergetroffen habe.

Schon hierdurch ist für die letzterwähnte Gruppe ein besonderer Typus geschaffen, der durch die starke Variabilität in Grösse und Gestalt der Zellen, ebenso durch die Mannigfaltigkeit ihrer Kerne und deren Tinction unzweideutig der Sarcomgruppe zugehört. Die hier bestehenden Unregelmässigkeiten in Bezug auf die Ausbreitung, sowie die Verteilung des fibrösen Zwischengewebes sprechen im Verein mit den eben geschilderten Eigentümlichkeiten des Stromas meines Erachtens dafür, dass hier ein »gemischtzelliges Sarcom« vorliegt. Aehnlich verhalten sich die multiplen Knoten der Haut. Hier sehen wir zunächst neben kleinen abgekapselten weitmaschigen Fibromkölbchen, die mit Nervenfasern in innigstem Zusammenhang stehen, ohne Zwischensubstanz dicht aneinandergedrängte regellos angeordnete, kleine spindelförmige Zellen. Diese mit grossen Kernen versehenen Elemente wachsen destruierend nach allen Richtungen hin in die sie umgebenden Hautpartieen hinein. Im Hinblick auf die eingehende Schilderung, die ich im mikroskopischen Teile meiner Darstellungen ihnen gewidmet habe, betrachte ich sie als »kleinzellige Fibrosarcome«, die häufig mit »Neurofibromen der Haut« in Zusammenhang stehen.

Wie nun der klinische Verlauf zeigt, begann das Leiden an der Stelle der Beckengegend, die alsbald

von der Geschwulst (Mischzellensarcom) eingenommen wurde. Erst einige Zeit später wurde die Entstehung eines Teils der Hautgewächse, sowie die Entwickelung einer Neubildung am linken Unterschenkel und schliesslich in der Schlüsselbeingrube bemerkt. Zugleich mit dem rapiden Anwachsen der Beckengeschwulst kommt eine Vermehrung und Vergrösserung der multiplen Hautknoten zustande.

Wenn ich nun unter Zugrundelegung dieser in der Krankengeschichte festgelegten Tatsachen die histologischen Bilder vergleiche, so glaube ich, dass wir uns die Genese und fernere Ausbildung der Krankheit in folgender Weise vorstellen müssen: Einmal kam eine fibromatöse circumskripte Wucherung des Nerven-Bindegewebes und zwar seines Endo- und Perineuriums Zustande, wie sie von Recklinghausen beschrieben hatte. Auf diese Weise bildeten sich mehrere scharf abgegrenzte derbe Knoten, die in engster Verbindung mit den peripheren Nerven und deren Verästelung standen. Zu dieser Aussaat gesellte sich eine Menge von ziemlich gleichgrossen und zellreichen Gewächsen der Cutis hinzu, die gleichfalls von den Nervenfasern ausgingen, und histologisch als »Fibroneurome« gedeutet wurden. Beiden wohnt die Tendenz inne, myxomatöse Degenerationen einzugehen. Damit ist jedoch die Wandlungsfähigkeit dieser interessanten Gebilde keinesfalls erschöpft, denn ich konnte bereits in der obigen Schilderung dartun, dass der grosse mit dem Nervus ischiaticus aufs engste verbundene Tumor neben den eben erwähnten Charakteren auch noch sarcomatöse Partieen in grosser Zahl aufwies, die fernerhin in nicht geringer Menge als isolierte Neoplasmen in der Haut vorkamen, und als Metastasen der letzterwähnten Form gelten dürften. Hierbei möchte ich noch besonderen Nachdruck auf die Tatsache legen, dass jene Herde nur in nächster Nähe von Nervenfasern zu finden waren. Den gleichen Vorgang hat Ernst beobachtet und ihn in seiner Abhandlung über »das Wachstum und die Verbreitung bös-

artiger Geschwülste in den Lymphbahnen« besonders hervorgehoben.

Dieses Verhalten der Neubildung kann man besonders deutlich an den in der Haut lokalisierten Geschwulstherden beobachten. Mir selbst gelang es, den gleichen Befund auch bei dem im Becken zur Entwickelung gekommenen Gewächse zu erheben, insbesondere vermochte ich hier festzustellen, dass die Zellen der Neubildung, bis zu ihrer Kapsel vordringend, auch noch die in dieser verlaufenden Nerven befallen. Eine Metastasenbildung an anderen Organen haben wir weder klinisch, noch bei der Obduktion feststellen können.

Schilderung des Krankheitsbildes.

Im Folgenden will ich nun versuchen, die in der Literatur niedergelegten Beobachtungen über die von Recklinghausen'sche Krankheit mit den Ergebnissen meiner Untersuchungen zu vergleichen, und damit eine kurze Zusammenfassung der Charaktere dieses Leidens zu geben.

Aetiologie: Was nun zunächst die Aetiologie der in Rede stehenden Affection anlangt, so kann ich im Einklang mit mehreren Autoren als praedisponierendes Moment eine von Kindheit an bestehende Wirbelsäulenverkrümmung und Hautverfärbung bezeichnen. Zugleich muss ich aber darauf hinweisen, dass eine hereditäre oder familiäre Veranlagung, die anscheinend nicht selten ist, weder vom Patienten, noch seinen Verwandten eruierbar war[1]). Auffallend ist jedenfalls, dass im Verlauf

---

[1]) Falls man eine kongenitale Anlage für die Genese und Ausbreitung der Tumoren heranziehen will, wird man unwillkürlich vor die Frage gestellt, ob in diesen Fällen operative Eingriffe (Entfernung einzelner Knoten) geeignet sein konnten, die weitere Entwickelung des Prozesses zu förden. Das bisher vorhandene Material dürfte jedoch meines Erachtens nicht ausreichen, über diese Punkte ein abschliessendes Urteil zu fällen.

des Leidens schubweise Verschlimmerungen unverkennbar sind, ohne dass es gelingt, für diese irgend welche auslösenden Momente, (etwa Traumen, Erkältungen, Intoxikationen) zu ermitteln. In Uebereinstimmung mit den Berichten zahlreicher Autoren waren auch mir verschiedene Evolutionsphasen im Krankheitsverlaufe begegnet: so waren zuerst ohne äussere Ursache im 27. Lebensjahre des Patienten eine Reihe von Hauttumoren entstanden, die in Zahl und Grösse relativ lange Zeit unverändert blieben. Darauf entwickelte sich das zweite Stadium, ausgezeichnet durch Auftreten einer Neubildung am Oberschenkel. Alsdann folgen die Schübe ständiger Verschlimmerung (Vergrösserung, Vermehrung der Neoplasmen; Verschlechterung des allgemeinen Befindens) einander in immer kürzeren Zeitabschnitten. Auffallend ist dabei und interessant, dass anscheinend ein Trauma den Prozess ungünstig beeinflussen kann. Im vorliegenden Falle habe ich die Ueberzeugung gewonnen, dass nach der Extirpation des Oberschenkelfibroms die Entwickelung der übrigen Knoten einen raschen Fortschritt genommen hatte, und dass die jenem zugeschriebenen Beschwerden im weiteren Krankheitsverlaufe als Folgen der Geschwulst im grossen Becken aufzufassen waren.

Symptomatologie: Die Hauptsymptome der Krankheit, die insbesondere von französischen Autoren als solche angegeben werden, nämlich 1) Hautgeschwülste, 2) periphere Nervenstammtumoren, 3) Hautpigmentation treffen vollkommen zu, sind auch bei unserem Kranken ohne Ausnahme vorhanden gewesen. Wie aus der klinischen Beobachtung ersichtlich, sind die über die Cutis ausgestreuten Neubildungen ganz besonders zahlreich vertreten gewesen. Dieses wohl zuerst in Erscheinung tretende Zeichen des Leidens wird allerdings von den Patienten meistens in seiner Bedeutung unterschätzt, um so mehr als schmerzhaften Empfindungen oder sonstige gröbere Störungen das Auftreten dieser Neoplasmen nicht

begleiten. Es vergehen dann Monate und Jahre, ehe der Betroffene die Ueberzeugung gewinnt, dass jene Gebilde bereits die Vorboten einer ganzen Kette schwerer Leiden darstellten. Dieses beschwerdefreie Intervall hat in dem uns beschäftigenden Krankheitsfalle über 3 Jahre gedauert. Erst nach Ablauf dieser Frist stellt sich für gewöhnlich eine Vermehrung sowohl der Zahl wie des Umfanges der Hautfibrome ein, deren Anordnung jetzt unverkennbar einen bestimmten Typus aufweist, insofern als die bestimmten Nervenstränge die Richtung angeben, in der die Lokalisation der Knoten sich vollzieht. Diese Eigenschaft der Gewächse haben v. Recklinghausen, Pomorski und Klinger mehrfach festgestellt. Bei andern Kranken war den Autoren aufgefallen, dass die Ansiedlung und Verbreitung der hier vorliegenden Neoplasmen auch gewissermassen noch einer zweiten Richtschnur folgt, in dem Sinne, dass vornehmlich solche Stellen ergriffen werden, die der Einwirkung eines bestimmten, dauernden, oder häufig wiederkehrenden Reizes ausgesetzt sind. Mir war es nicht gelungen, für diese Annahme zeugende Erfahrungen zu sammeln. Ich möchte nicht unterlassen darauf hinzuweisen, dass ein solcher Vorgang wohl zu den selteneren Komplikationen dieses ebenso reichhaltigen, wie interessanten Krankheitsbildes gehören dürfte, und dass hin und wieder Körpergegenden an Neurofibromatose leiden, die für gewöhnlich bei dem von v. Recklinghausen geschilderten Typus von der Gewächsbildung verschont bleiben. So hat zum Beispiel Kriege gesehen, dass die Tumoren eine mehr gleichmässige Ausbreitung zeigten, und fast ausschliesslich die Hals- und Gesichtsgegenden einnahmen, während die Gliedmassen gänzlich unbehelligt blieben.

Als äusserst selten darf ich wohl die Entwickelung dieser Gebilde im Bereiche der Schleimhäute bezeichnen, denn es ist mir bei Durchsicht der zugängigen Literatur nur gelungen, eine derartige Lokalisation bei den

von Kaulbach und in jüngster Zeit von Klinger untersuchten Kranken verzeichnet zu finden.

Weit geringere Verschiedenheiten als die Lokalisation bietet die Form unserer Geschwülste. Im Grossen und Ganzen sind diese ja von den zahlreichen Autoren als gleichartig geschildert, auch meine eignen Befunde stimmen mit diesen Mitteilungen völlig überein. Hin und wieder sind allerdings die Hautgebilde mehr »warzenähnlich« gestaltet oder »gestielt«, sodass sie über die Oberfläche der Umgebung hervorragende Anhängsel der Cutis darstellen, wie solche v. Recklinghausen, Hürthle und Philippson gesehen haben.

Die subjektiven Empfindungen können als unbedeutend bezeichnet werden, wenn man bedenkt, dass die Patienten an den hier in Frage kommenden Hautstellen weder spontan, noch bei Berührung Schmerzempfindungen verspürten.

Im Vergleich zu der Unzahl der Hautgeschwülste sind die Nervenstammtumoren, wie Kriege hervorhebt, als »zum mindesten nur beschränkt multiple« zu betrachten, sodass eine symmetrische Anordnung hier meistens nicht in Frage kommt. Dagegen besitzen sie allem Anscheine nach eine gewisse Praedilektionsstelle, nämlich die Hüftgegend, wie die zahlreichen Fälle andeuten, deren Mitteilung wir Genersich, v. Recklinghausen, Adrian verdanken. Hier dürfte wohl auch aller Wahrscheinlichkeit nach die primäre Neubildung zu suchen sein. Allerdings wird meines Erachtens es immerhin schwierig sein, beim Lebenden diesen Herd zeitig genug festzustellen und in seiner Bedeutung so sicher zu umgrenzen, dass die Diagnose in einwandsfreier Weise gestellt werden kann.

Auch im hiesigen Krankenhause gelang es — trotz mehrmaliger Untersuchung verbunden mit Roentgenaufnahmen — erst nach einer längere Zeit fortgesetzten Beobachtung, die Existenz der Neubildung zweifelsfrei festzustellen. Allerdings hatte das Gewächs nunmehr auch schon die Grösse

einer Faust erreicht! Diese Erfahrung dünkt mich um so beachtenswerter, als der Kranke bereits schon 7 Jahre früher dauernd Schmerzen verspürt hatte, denen sich allmählich eine Peroneuslähmung zugesellte.

Wie die Krankengeschichte ergibt, wurden diese Zeichen, da bestimmte Anhaltspunkte nicht auftraten, zuerst auf eine »Neuritis« zurückgeführt.

Nachdem einmal das Gewächs im Becken erkannt war, wurde es für ein Sarcom gehalten, obgleich das Ergebnis der mikroskopischen Untersuchung der zwei exstirpierten Geschwülste dagegen sprach. Sobald jenes Neoplasma nun aber weitere Ausdehnung erlangte, machten sich die verschiedensten Störungen motorischen, sensiblen und circulatorischen Charakters am linken Bein von Tag zu Tage deutlicher bemerkbar, begleitet von Lähmungserscheinungen der Blase und des Mastdarms. Die Ursache aller dieser ebenso mannigfaltigen, wie zahlreichen Symptome war lediglich durch die fortschreitende Zunahme der in der linken Beckenhälfte unaufhaltsam vordringenden Neubildung gegeben.

Dagegen blieben alle weiteren Störungen des Gefühls- und Bewegungsapparates aus, die durch eine Schädigung des centralen oder sympathischen Systems bedingt sein konnten, und die im Bilde der »v. Recklinghausenschen« Krankheit so häufig zu verzeichnen sind, ja, hier schliesslich ganz und gar in den Vordergrund rücken. (Genersich, Hürthle, Pomorski, Strube, Kaulbach, Kyrieleis, Adrian, Kawashima).

Nicht geringeres Interesse als die vorerwähnten Tumoren beansprucht eine weitere, mit dem Krankheitsbilde innig verknüpfte Veränderung der Haut, nämlich die daselbst in grösserer Zahl vorkommenden Pigmentierungen. Diese seit Kindheit bestehenden, durch mannigfache Grösse ausgezeichneten Flecken (vom Umfange weniger mm. bis zu 4 cm. Durchmesser) könnte man den von französischen Autoren in »pigmentation punctiforme« und »pigmentationen plaques« eingeteilten Afektionen der

Cutis gleichstellen. Wenn im Grossen und Ganzen ihre Farbe trotz der verschiedenen Nuancen (grau bis braun) keinen grossen Wechsel unterworfen ist, bestehen doch — wenigstens bei meinem Falle — so viel Uebergänge der Form und Anordnung jener »Male«, dass mir eine strenge Trennung im obigen Sinne nicht durchführbar erscheint.

Was nun ihr Verhalten während der einzelnen Stadien des Leidens betrifft, so muss man es als ein sehr gleichmässiges bezeichnen. Hat doch weder der Kranke selbst, noch der beobachtende Arzt eine Vermehrung ihres Bestandes oder ihrer Ausdehnung feststellen können. Ferner haben die von vornherein bestehenden Farbentöne — trotz der langen Dauer des Prozesses — keinerlei Aenderungen ihrer Art oder Intensität erkennen lassen. Auch möchte ich noch darauf hinweisen, dass die genannten Gebilde ausschliesslich an der Oberfläche des Körpers, und zwar der Epidermis angetroffen wurden. An den Schleimhäuten dagegen gelang es niemals, — weder den sichtbar gelegenen, noch den in der Tiefe des Organismus verborgenen, — eine ähnliche Abnormität ihres Aussehens zu entdecken.

Symptome zweiter Ordnung: Wenn die eben geschilderten drei Symptome (Gewächse im Verlaufe der Nerven, multiple Tumoren und Pigmentation der Haut) die wichtigsten Charakteristica der von v. Recklinghausen definierten Krankheit darstellen, finden wir bei den späteren Beschreibungen einschlägiger Fälle noch eine Reihe weiterer Merkmale, die zwar erst in zweiter Linie stehen, aber trotz dessen für die klinische und anatomische Beurteilung des Leidens Beachtung erheischen.

Unter diesen gebührt die Hauptrolle zweifellos einer Gruppe von Anomalien des Knochengerüstes, und zwar steht hier im Vordergrunde eine Deformation der Wirbelsäule. Diese Erscheinung hat auch bei meinem Patienten das Bild wesentlich vervollständigt: in der Tat fand sich eine Verkrümmung des Rückgrates, die bereits von früher Jugend her, — wenn auch in mässigem Grade — bestand, beim Beginne der Erkrankung jedoch

ausserordentliche Fortschritte erlangte. Insbesondere waren diese in der Zeit am deutlichsten merkbar geworden, in welcher der grosse Beckentumor durch sein rasches Wachstum unsere Aufmerksamkeit erregte. Unstreitig hat dieses Neoplasma die Form der Wirbelsäule ausserordentlich schwer beeinflusst. Wie erinnerlich, fand sich bei der Sektion der Lendenteil nebst dem Kreuzbeine in grösseren Bezirken von der eindringenden Geschwulstmasse zerstört; ein Befund, der das auffällige Zusammensinken der Wirbelsäule völlig erklärt.

Französische Autoren haben eine derartige Schädigung des Stützapparates mehrfach beobachtet und diese im Gegensatze zu der fast sämtliche Skeletteile ergreifenden Osteomalacie als »Cachexie osseuse« bezeichnet. Immerhin kann — wie Klinger erst im letzten Jahre berichtete — auch im Gefolge der von v. Recklinghausen'schen Neurofibromatose eine Erweichung am Knochensystem auftreten, die kaum irgend einen seiner Abschnitte verschont. Weiteren Untersuchungen über die Anatomie dieser interessanten Affektion wird es vorbehalten bleiben müssen, genauer festzustellen, in wie weit hierbei die Knochen durch die direkte oder metastatische Einwirkung der sarkomatös entarteten Gewächse geschädigt werden, oder ob noch andere Ursachen — sei es nur teilweise, sei es ausschliesslich — mit in Frage kommen.

Ein weiteres Symptom, welches diesen zweiter Ordnung zuzurechnen sein dürfte, ist durch Veränderungen des Blutes gegeben; allerdings existieren bisher über diesen Punkt nur spärliche Erfahrungen. Demgemäss durfte meines Erachtens von Interesse sein, sie im folgenden kurz zusammenzufassen: Zunächst möchte ich bemerken, dass der Farbstoffgehalt des Blutes eine Verminderung des Hämoglobins erfährt, das 68%, in späteren Stadien sogar nur noch 60% (nach Sahli) des normalen Bestandes ausmacht. Was die Blutzellen selbst betrifft, so ergibt deren Zählung im Ausstrichpräparat (unter Anwendung der Jenner-May'schen Lösung) eine

geringfügige Zunahme in der Zahl der mononucleären Leukocyten, die etwa 4% darstellen, wobei die polynucleären Leukocyten rund 88% betragen, die Lymphocyten 7,5% und die Megalocyten etwa in 0,5% vorhanden sind. Zugrunde gelegt ist dieser Berechnung eine Summe von 200 weisen Blutkörperchen. Letztere sind bei der vorliegenden Krankheit in ihrer Gesamtheit vermehrt, beträgt doch ihre Menge zwölf- bis dreizehntausend in Kubikmillimeter.

Die Erythrocyten sind bezüglich ihrer Anzahl nicht verändert, insbesondere ist eine Verringerung der letzteren bisher nicht sicher festgestellt, auch in ihrem Aussehen bieten sie wenig Abweichungen von der Norm, noch weniger pflegen kernhaltige rote Körperchen vorzukommen. Ob derartige Befunde ein bestimmtes Charakteristicum des Leidens darstellen, vermag ich nicht zu entscheiden, da mir nur die bei einem einzigen Falle gesammelten Erfahrungen zur Verfügung stehen. Jedenfalls sind die Unterschiede des Blutbefundes gegenüber der Norm nicht so ausserordentlich gross, andererseits lässt sich nicht leugnen, dass die in die Knochen (Wirbelkörper, Becken, Kreuzbein) eindringenden Gewächse wohl imstande sein könnten, durch Schädigung des Markes das Blutbild erheblich zu beeinflussen. Ich glaube demnach, dass erst eine grössere Reihe von Befunden, die sich auf einschlägige Fälle beziehen, uns ermöglichen werden, den Ergebnissen der Blutuntersuchung bei der v. Recklinghausen'schen Krankheit besonderen Wert beizummessen.

Schliesslich möchte ich noch auf einige Komplikationen hinweisen, die verschiedentlich die »fibromatöse Diathese« begleitet haben. So wurden nicht selten tuberkulöse Prozesse an den Lungen, ferner katarrhalische Affektionen des Darmkanals angetroffen. Ferner ersehe ich aus der Literatur, dass auch bösartige Gewächse an verschiedenen Organen das Krankheitsbild verschlimmerten, so erwähnen Hürthle, Kaulbauch und Ruczynski Carcinome, Kawashima einen Nebennierentumor. Auch Zirkulationsstörungen sind hier beobachtet worden. Es sei nur erinnert

an den von Pomorski veröffentlichten Krankheitsfall, bei dem schwere Stauungserscheinungen im Gebiete des Pfortader-Kreislaufes festgestellt wurden.

Ich selbst habe während der ganzen Beobachtungsdauer meines Kranken keine der letztgenannten Erscheinungen auftreten sehen, ebenso wie auch die Sektion nirgends einen Anhaltspunkt für das Vorhandensein einer solchen geliefert hat. Ich möchte hier noch ausdrücklich hervorheben, dass ich an den Nebennieren weder mit blossem Auge, noch mit Hülfe des Mikroskopes irgend welche Veränderungen entdecken konnte, die ich als ein ätiologisches Moment der v. Recklinghausen'schen Erkrankung hätte ansprechen dürfen. Trotz dessen hat der klinische Befund — wie ich oben ausgeführt habe — das ganze Bild des Leidens mit voller Deutlichkeit ergeben.

Anatomie: Die anatomische Untersuchung hat gleichfalls an allen hauptsächlich in Betracht kommenden Organen eine Uebereinstimmung gezeigt mit den in der reichthaltigen Literatur angeführten Symptomen. Einige allerdings nicht sehr schwerwiegende Abweichungen von den dort beschriebenen Bildern sind insofern vorhanden, als ich »isolierte Neurofibromknötchen« nicht mit voller Sicherheit an den verschiedensten Hautstellen feststellen konnte, sondern diese von anderem Tumorgewebe umgeben vorfand, ein Befund, den auch Kriege erhoben hat. Weiterhin war die Abgrenzung dieser Gebilde gegen die Nachbarschaft nicht immer mit der gleichen Schärfe ausgeprägt, wie ich dies an den trefflich wiedergegebenen mikroskopischen Präparaten sah, die v. Recklinghausen und Hürthle in ihren Abhandlungen liefern. Trotz dessen glaube ich zu der Annahme berichtigt zu sein, dass die multiplen Knoten der Cutis den Ausgangspunkt vom Bindegewebe der dortigen Nervenelemente genommen haben. Für die Richtigkeit meiner Schlüsse sprechen die Vorgänge die ich an den »Stammneuromen« (cf. Abbildung 3) so deutlich zu beobachten Gelegenheit hatte, woselbst ich auch die rege Beteiligung, die Endo- und Perineurium an der fibrösen

Wucherung nehmen, allenthalben feststellen konnte. Die weiteren an diesen Gewächsen vorgefundenen Veränderungen regressiver und progressiver Natur, die ihren deutlichsten Ausdruck in der myxomatösen Entartung, sowie in der sarcomatösen Umwandlung des Gewebes fanden, sind bei dem wechselvollem Bilde der vorliegenden Krankheit durchaus nichts auffallendes. Ich erinnere nur an die zahlreichen gleichartigen oder sehr ähnlichen Untersuchungsergebnisse wie sie die Fälle von Genersich, v. Recklinghausen, Horczel, Krause, Westphalen in so grosser Reichhaltigkeit zu Tage förderten.

So häufig die in Rede stehende Gewächse demnach die Neigung erkennen lassen über kurz oder lang einen malignen Charakter anzunehmen, so ausserordentlich selten dürften sie jedoch zu Metastasierung neigen. Ein derartiges Verhalten ist — soweit ich feststellen konnte — bisher nur von Westphalen in seiner ersten Beobachtung beschrieben worden.

Häufig hat man dagegen die Beobachtung gemacht, dass dort, wo sich an anderen Organen gelegentlich Nervenstränge vorfinden, diese alsdann eine Vermehrung ihrer bindegewebigen Bestandteile deutlich zutage treten lassen.

Diese Tatsache hat Veranlassung gegeben, die in Rede stehenden Krankheit auch als »fibromatöse Diathese der Nerven« zu bezeichnen. Derartige Fälle zeigen in ausgedehntem Masse, dass der Zunahme des fibrösen Gewebes bald die Bildung multipler Fibrome nachfolgt, die über kurz oder lang degenerativen Prozessen unterliegen. Die eingehenden Untersuchungen, die bereits über jene Veränderungen vorliegen, haben uns jedoch noch keinen sicheren Anhaltspunkt für den Ursprung der »fibromatösen Diathese« geliefert; insbesondere bleibt die Frage, ob für die Genese der Krankheit irgendwelche überstandene Infektion oder gar eine hereditaere Veranlagung eine Rolle spielen, zur Zeit noch ungelöst.

Allerdings lässt sich nicht leugnen, dass die klinischen Berichte nicht allzu wenige Momente enthalten, die der

Annahme, dass die Vererbung bei Zustandekommen des Leidens eine gewisse Bedeutung erhält, zur Stütze dienen könnten.

Prognose: Was nun schliesslich die Prognose der Krankheit betrifft, so ist diese wie der Ausgang der zahlreichen bisher beobachtenden Fälle lehrt, immer zum mindesten als »unsicher« zu bezeichnen. Auch hier scheinen bezüglich der Dauer und des Ausganges der Affektion Altersunterschiede einen wichtigen Faktor in der Beurteilung des Zustandes darzustellen. Aus der Literatur konnte ich ersehen, dass eine Entartung dieser Neubildungen bei älteren Patienten selten vorkommt, dagegen bei jüngeren Personen fast als Regel bezeichnet werden darf. Schwer ins Gewicht fallen naturgemäss die zahlreichen Komplikationen, die sich so häufig bei der v. Recklinghausen'schen Neurofibromatose einstellen, in Sonderheit die Veränderungen am Skelet mit ihren Folgeerscheinungen, auf die Klinger erst neuerdings mit grösstem Nachdrucke hingewiesen hat.

Gerade in letzter Hinsicht hat der Kranke, den ich beobachten durfte, sehr bemerkenswerte Symptome geliefert: Schon in relativ frühem Alter wurde er von der Krankheit heimgesucht und bot bereits vom ersten Augenblicke meiner Beobachtung an einen prognostisch sehr ungünstigen Zustand dar, der sich auch tatsächlich in den nächsten Wochen unter Steigerung der das Skelet betreffenden Schädigungen stetig mehr und mehr verschlimmerte.

Therapie: Angesichts dieser Vorgänge bestand keine Hoffnung durch irgend einen Eingriff eine Besserung des Leidens zu erzielen.

Die gleiche Erfahrung spricht aus den Krankenblättern der in der Literatur aufgeführten Fälle, die darin übereinstimmen, dass alle Versuche der Therapie nur wenige Spuren günstiger Wirkungen geschaffen haben. In dieser Hinsicht finde ich allerdings recht vereinzelt die Angabe, dass der Gebrauch von Arsen-Präparaten einige der vielgenannten Gewächse zum Schwinden gebracht hat.

Trotz dessen ist aber ein Stillstand des Leidens infolge der grossen Vielheit der Geschwülste nicht zu erzielen gewesen; vielmehr machten die Autoren die Erfahrung, dass auf der andern Seite gleichzeitig ein reges Wachstum der übrigen Neoplasmen hervortrat. Dessen ungeachtet glaube ich aber, dass wir die Anwendung derartiger Medikamente bei der Behandlung der v. Recklinghausen'schen Krankheit nicht entbehren können, um so mehr als ich selbst Gelegenheit hatte, mich zu überzeugen, dass gerade den Arsenverbindungen die Fähigkeit inne wohnt, einen hemmenden Einfluss auf die Weiterentwickelung sarcomatöser Neubildung auszuüben. So dürfen wir hoffen, dass die fortschreitende Erkenntnis der Wirkungsweise derartiger Heilmittel uns instandsetzen wird, auch ein so tückisches Leiden, wie die Neurofibromatose wirksamer bekämpfen zu können, als dies bisher der Fall gewesen ist.

Literatur-Verzeichnis.

1. Adrian. Sammelreferat über Neurofibromatose. Centralblatt für Grenzgebiete d. Med. u. Chir. 1903.
2. Aschoff. Lehrbuch d. Patholog. Anatomie. Jena 1909.
3. Bornemann u. Herxheimer. Ergebnisse d. allgem. Pathologie. 1906.
4. Borst. Ergebnisse d. allgem. Pathol. 1903.
5. — Die Lehr von d. Geschwülsten. 1902.
6. Bruns. Das Rankenneurom. Virch. Arch. Bd. 50. 1870.
7. Casper. Ergebnisse d. allgem. Pathol. 1907.
8. Courvoisier. Die Neurome. Basel 1886.
9. Ernst. Wachstum u. Verbreitung bösartiger Geschwülste in den Lymphbahnen d. Nerven. Jena 1905.
10. Genersich. Multiple Neurome. Virch. Arch. 1870.
11. Herczel. Ueber Fibrome u. Sarkome d. peripheren Nerven. Zieglers Beiträge. 1890.
12. Herxheimer. Cfr. Bornemann.
13. Hürthle. Beiträge zur Kenntnis des Fibroma molluscum u. d. congenitalen Elephantiasis. Jena 1885.
14. Kaufmann. Lehrbuch d. spec. pathologischen Anatomie. 1909.
15. Kaulbach. Ein Fall von multipler Neurofibromatose des peripheren Nervensystems kombiniert mit Fibromen der Nervenwurzeln, Gliomen des Rückenmarks und Sarcomen der Dura mater. Marburg 1906.
16. Kawashima. Ueber einen Fall von multiplen Hautfibromen mit Nebennierengeschwulst. Virch. Arch. Bd. 203. 1911.
17. Klinger. Ein Fall von v. Recklinghausen'scher Krankheit. Berliner klinische Wochenschrift. 1911, pag. 1400.
18. Krause. Ueber maligne Neurome und das Vorkommen von Nervenfasern in denselben. Leipzig 1887.
19. Kriege. Ueber das Verhalten der Nervenfasern in den multiplen Fibromen der Haut und den Neuromen. Virch. Arch. 108. 1887.
20. Kyrieleis. Ein Beitrag zu den multiplen Fibromen der Haut und den Neuromen. Göttingen 1885.

21. Lahmann. Die multiplen Fibrome in ihrer Beziehung zu den Neurofibromen. Virch. Arch. Bd. 101. 1885.
22. Oppenheim. Lehrbuch der Nervenkrankheiten. 1909.
23. Philippson. Beitrag zur Lehre vom Fibroma molluscum. Virch. Arch. Bd. 110.
24. Pomorski. Ein Fall von Rankenneurom der Intercostalnerven mit Fibroma molluscum und Neurofibromen. Virch. Arch. III. 1888.
25. v. Recklinghausen. Ueber die multiplen Fibrome der Haut und ihre Beziehung zu den multiplen Neuromen. Berlin 1882.
26. Ruczyński. Beitrag zur Frage über multiple Fibrome. Jena 1908.
27. Strube. Ueber Kombination multipler Neurofibromatose mit Gliom des Rückenmarks. Virch. Arch. Bd. 151. Supplm. 1898.
28. v. Strümpell. Lehrbuch der inneren Medizin. 1908.
29. Weinberg. Ergebnisse der allgemeinen Pathologie. 1904/05.
30. Westphalen. Multiple Fibrome der Haut und der Nerven mit Uebergang ins Sarcom und mit Metastasenbildung. Virch. Arch. Bd. 110. 1887.
31. — Multiple Fibrome der Haut, der Nerven und Ganglien mit Uebergang in Sarcom. Virch. Arch. Bd. 114. 1888.
32. Zusch. Ein Beitrag zur Lehre von den multiplen Fibromen und ihrer Beziehung zu den Neuromen. Virch. Arch. Bd. 160. 1902.

Lebenslauf.

Ich, Adalbert Jacobson, katholischer Konfession, wurde als Sohn des praktischen Arztes Gorgonius Jacobson und dessen Ehefrau Pauline, geb. Koenig, am 14ten April 1885 in Pr. Stargard (Westpreussen) geboren. Dort habe ich am Kgl. Friedrichs-Gymnasium im Herbst 1905 meine Reifeprüfung bestanden.

Hierauf widmete ich mich dem Studium der Medizin, und zwar verbrachte ich die ersten 2. Semester in München, den Rest meiner Studienzeit 8 Semester — in Breslau.

Nachdem ich in Breslau am 28. I. 1911 das Staatsexamen bestanden hatte, war ich in Posen 2 Monate am Kgl. Hygienischen Institute, pathologische Abteilung — Prof. Dr. Busse; — 8 Monate am Stadt-Krankenhause — Innere Abteilung — Prof. Korach; — 2 Monate an der Krankenanstalt der Barmherzigen Schwestern — Innere Abteilung — Sanitätsrat Panieński, als Medizinalpraktikant tätig; auch durfte ich in den letzten 4 Monaten dieses Jahres mit gütigster Erlaubnis des Herrn Prof. Dr. Winkler in dem von ihm geleiteten Institut mich in der mikroskopischen Pathologie weiter fortbilden. Die Approbation als Arzt ist mir am I. 2. 1912 erteilt worden.

Während meiner Studienzeit hörte ich die Vorlesungen folgender Herren Professoren und Dozenten:

Abegg †, Bittorf, Bonhoeffer, Coenen, Czerny, Danielsen, Filehne, Flügge, Garrè, Hannes, Hasse, Herz, Hinsberg, Hürthle, Jensen, Klaatsch, Küstner, Küttner, Ladenburg †, Lenz, Ludloff, Lummer, Mann, Minkowski, Neisser, R. Pfeiffer, v. Pirquet, Ponfick, Röhmann, Schäffer, Stern †, v. Strümpell, Triepel, Uhthoff, Wetzel, Winkler, K. Ziegler.

Allen diesen meinen hochverehrten Lehrern spreche ich meinen herzlichsten Dank aus.

Inhaltsverzeichnis.

Seite

I. **Einleitung** 3
II. **Abhandlung** 3
A. Eigene klinische Beobachtung 4
1. Anamnese 4
2. 1-te klinische Beobachtung und Begutachtung . . . 4
3. 2-te klinische Beobachtung und Begutachtung . . . 6
4. Chirurgische Behandlung 7
5. 3-te klinische Beobachtung 7
6. Weiterer Verlauf 8
7. Endstatus 9
B. Sektionsprotokoll 10
C. Pathologisch-anatomischer Befund 11
1. Makroskopisch 12
a) Hauttumoren 12
b) Grosser Beckentumor 13
c) Tumor des Oberschenkels 16
d) Tumor des Schlüsselbeingrube 17
e) Kl. Tumor der rechten Beckenschaufel 17
2. Mikroskopisch 17
a) Rückenmark 18
b) Prostata 19
c) Gefässe 19
d) Nebennieren 19
e) Leistendrüsen 19
f) Hautgewächse 19
g) Grosser Beckentumor 23
α) Gewebe 23
β) Kapsel 24
γ) Nerven 25
h) Oberschenkeltumor 27
i) Kl. Tumor der rechten Beckenschaufel 29
D. Zusammenfassung der Ergebnisse der anatomischen und klinischen Untersuchung unter Berüchsichtigung der Literatur 30
E Schilderung des Krankheitsbildes 37
1. Aetiologie 37
2. Symptomatologie 37
a) Kardinalsymptome 38
b) Symptome zweiter Ordnung 42
3. Anatomie 45
4. Prognose 47
5. Therapie 47
III. **Literaturverzeichnis** 49
IV. **Lebenslauf** 51